

**ZÁPADOČESKÁ UNIVERZITA V PLZNI**  
**FAKULTA ZDRAVOTNICKÝCH STUDIÍ**

**BAKALÁŘSKÁ PRÁCE**

**2016**

**Lucie Polková**



**FAKULTA ZDRAVOTNICKÝCH STUDIÍ**  
Studijní program: Specializace ve zdravotnictví B5345

**Lucie Polková**

Studijní obor: Fyzioterapie 5342R004

**Využití togu válců ve fyzioterapii**  
**Bakalářská práce**

Vedoucí práce: Mgr. Veronika Gemovová

PLZEŇ 2016

Zadání bakalářské práce (k vyzvednutí v sekretariátu katedry)

Prohlášení:

Prohlašuji, že jsem bakalářskou práci vypracovala samostatně a všechny použité prameny jsem uvedla v seznamu použitých zdrojů.

V Plzni dne 30. 3. 2016

---

vlastnoruční podpis

Děkuji Mgr. Veronice Gemovové za odborné vedení práce, poskytování rad a materiálních podkladů.

Dále děkuji pracovníkům FN Plzeň za poskytování odborných rad.

## **Anotace**

Příjmení a jméno: Polková Lucie

Katedra: Fyzioterapie a ergoterapie

Název práce: Využití togu válců ve fyzioterapii

Vedoucí práce: Mgr. Veronika Gemovová

Počet stran: číslované 93, nečíslované 4

Počet příloh: 3

Počet titulů použité literatury: 28

Klíčová slova: Togu válec, senzomotorická stimulace, rovnováha, postura, balanční cvičení

### **Souhrn:**

Práce se zabývá sledováním účinku cvičení na Togu válci u lidí s oslabeným HSSP. V teoretické části je nastíněna problematika používání Togu válce, postury, senzomotorické stimulace, použité vyšetřovací a terapeutické metody. V praktické části jsou kazuistiky pacientů. V přílohách je pak přidána anketa, která se týká souvislosti mezi bolestí zad a porodem s následnou péčí o dítě.

## **Annotation**

Surname and name: Polková Lucie

Department: Physiotherapy and Occupational therapy

Title of thesis: The use of Togu rollers in physiotherapy

Consultant: Mgr. Veronika Gemovová

Number of pages: numbered 93, unnumbered 4

Number of appendices: 3

Number of literature items used: 28

Key words: Togu Roller, Sensomotor stimulation, balance, posture, balance workout

### Summary:

Bachelors thesis is studying effect of working on togu roller in people with weakened deep stabilizing system. In theoretic part is described using togu roller, posture, sensomotoric stimulation and examinational and therapeutic methods. In practical part are described individual examinations of each patient. At attachments is questionnaire about back pain and giving birth and future care about newborn child.





# OBSAH

1	Togu válec .....	9
1.1	Princip fungování válce .....	9
1.2	Indikace, kontraindikace, zásady cvičení .....	10
2	Základní pojmy .....	11
2.1	Posturální stabilita .....	11
2.2	Posturální stabilizace .....	11
2.3	Posturální reaktibilita .....	11
2.4	Postura .....	13
2.4	Balanční cvičení .....	14
2.4.1	Vliv balančního cvičení na pohybovou soustavu .....	15
2.4.3	Vliv a indikace balančního cvičení .....	18
3	Senzomotorická stimulace (SMS).....	20
3.1	Indikace a kontraindikace SS .....	23
3.2	Průběh SS .....	23
4	Použité vyšetřovací metody .....	26
4.1	Anamnéza .....	26
4.2	Vyšetření stoje aspekci .....	26
4.3	Vyšetření palpaci .....	26
4.4	Vyšetření chůze .....	27
4.5	Antropometrické vyšetření .....	27
4.6	Vyšetření rozsahu kloubní pohyblivosti .....	28
4.7	Vyšetření svalové síly .....	28
4.8	Vyšetření základních hybných stereotypů .....	29
4.9	Vyšetření zkrácených svalů .....	29
4.10	Vyšetření HSSP .....	30
4.12	Neurologické vyšetření .....	33
4.12.1	Vyšetření reflexů .....	33
4.12.2	Vyšetření čítí .....	33
4.12.3	Vyšetření taxe .....	33
5	Použité terapeutické metody .....	35
5.1	Mobilizace .....	35
5.2	Postizometrická relaxace (PIR) .....	35
5.3	Antigravitační metoda (AGR) .....	35
5.4	Senzomotorická stimulace .....	35
5.5	Dornova metoda .....	35

5.6 Měkké techniky .....	36
6 Cíle a úkoly práce .....	37
7. Hypotézy.....	38
8. Metodika práce.....	39
8.1 Charakteristika sledovaného souboru.....	39
8.2 KAZUISTIKA I. ....	39
8.3 KAZUISTIKA II. ....	48
8.4 KAZUISTIKA III.....	55
8.5 KAZUISTIKA IV.....	62
9 Výsledky testování .....	71
Diskuze.....	74
Závěr .....	77
Literatura a prameny .....	78
Seznam zkratk .....	80
Seznam tabulek .....	81
Seznam obrázků.....	82
Seznam příloh .....	82

# Úvod

Přestože využití balančních pomůcek je moderní až poslední dobou, prvky koordinace se dají najít již ve starověkých cvičeních, např. bojových umění a józe. V současné době se stále více můžeme setkat s Togu válci na rehabilitačních pracovištích i mimo ně jako např. v tělocvičnách, kde se cvičí metoda Pilates. Přesto se najdou i pracoviště, kde o nich doposud neslyšeli. Výsledky ankety, zda lidé znají Togu válec, vypovídají za vše. 90% dotazovaných lidí nikdy o Togu válci neslyšelo, natož aby věděli, k čemu se používá. Jsou to výborní pomocníci na posílení hlubokého stabilizačního systému. Což znamená, že pomohou zabránit vzniku vadného držení těla a svalových dysbalancí, jak píše Kolář, Špringrová a např. Bursová. Ráda bych tyto výsledky ověřila na svých probandech. Proto jsem si vybrala 3 maminky po porodu s bolestmi zad, u kterých se dá předpokládat, že budou mít oslabený hluboký stabilizační systém i svaly pánevního dna a 1 mužského probanda s vadným držením těla, který se v průběhu sledování ještě podrobil operaci kolenního kloubu.

Počátky využívání válce patří k M. Feldenkraisovi<sup>1</sup>, který používal k rehabilitaci dřevěné válce. Jeho metoda je zaměřená na lepší uvědomování si vlastního těla a vstřípit si výhodnější pohybové vzorce nezávisle na věku. V roce 1972, když navštívil Spojené státy, se zde seznámil s pěnovými válci, kterými nahradil válce původní.

Dalším průkopníkem pěnového válce byl Mike Clar, fyzioterapeut profesionálních sportovců, který rozšířil využívání pěnového válce mezi atlety a fyzioterapeuty. Clar využíval pěnový válec k autoterapii, uvolnění nepříjemného svalového napětí. Snažil se zpřístupnit terapii měkkých tkání velkým atletickým skupinám za rozumnou cenu. Původně doporučoval pěnový válec jen za účelem akupresury pomocí váhy vlastního těla. Pacientům a klientům předepisoval aplikaci válce k presuře na citlivé bolestivé body, tzv. spoušťové body.

Využití pěnového válce se postupně rozšířilo od akupresury k automasáži a začal se používat i jako balanční pomůcka na cvičení. Cvičení s pěnovými válci je často zařazováno do lekcí Pilatesovy metody či jógy. Cvičením na válci si mobilizujeme páteř a pomáhá nám vylepšit její flexibilitu, si usnadňujeme protažení, zlepšujeme stabilizaci a mobilizaci ramenního kloubu, uvolňujeme si oblast kyčlí a SI skloubení. Hlavní výhodou touto

---

<sup>1</sup> Moshe Feldenkrais (1904-1984) byl původem ruský fyzik, který analyzoval lidské tělo, aby následně naučil pacienta provádět správné pohybové stereotypy.

cvičení ale zůstává aktivace HSSP a rozvoj rovnováhy a stability (Vychodilová, Andrová, Vrtělová, 2015).

# Teoretická část

## 1 Togu válec

Vyrábějí se dva druhy: Pilates Foam Roller TOGU a Pilates Foam Roller Premium TOGU. Rozdíl mezi nimi je v tuhosti válce, tím pádem i v nosnosti. Togu válec je moderní cvičební pomůcka s širokým využitím. Válec má průměr 15 cm a délku 90 cm, je vyroben z pevného, tuhého a odolného pěnového materiálu černé (Premium) nebo fialové (základní) barvy s antibakteriální úpravou, který unese váhu celého těla, aniž by byl jakkoli deformován. Maximální zátěž je 150kg (Jackson, 2013).

### 1.1 Princip fungování válce

Ve svalech se nalézají dva základní nervové receptory- jedná se o Golgiho šlachová tělíska a svalová vřetenka. Svalová vřetenka jsou umístěna paralelně ke svalovým vláknům a vnímají změny v délce svalových vláken a míru změny vláken. To spouští napínavý reflex, který reflexivně zkrátí svalové vlákno, změní normální vztah délky a tenze a obvykle vyvolá bolest. Golgiho šlachová tělíska jsou umístěna ve šlachách a přenášejí informace, které se týkají napětí šlachy či míry změny napětí. Jejich stimulace inhibuje aktivitu svalových vřetének a snižuje svalovou tenzi. Redukce tenze svalových vláken snižuje bolest, obnovuje normální vztah svalové délky a tenze, zlepšuje celkové fungování.

Můžeme ho použít pro posílení oslabených svalů a protažení zkrácených svalů nebo jako strečink před dalšími pohybovými aktivitami. Cvičit můžeme vleže na zádech, na břiše, na boku, vestoje i vkleče. Střídáním polohy válce příčně nebo podélně k poloze těla získáme velké množství cviků (Vychodilová, Andrová, Vrtělová, 2015; Jackson, 2013).

Cvičení je vhodné pro rehabilitaci, prevenci a léčbu chronických problémů. Je vhodný k automasáži právě tím, že využíváme váhu vlastního těla, nastavíme si takový

tlak, jaký nám vyhovuje. Toho můžeme využít k odstranění trigger pointů ve svalech, které jsou vhodné pro ošetření Togu válcem (Knopf, 2014). Dále pro cvičení jógy, pilates nebo při balančním cvičení. Togu válec ocení i senioři, kteří mají problém s kyčlemi, protože díky zvýšené pozici pánve je tolik neomazuje bolest z artritických změn. Vhodný je i pro těhotné ženy ať už jako podložka pod záda nebo masážní pomocník k uvolnění zádového svalstva. Další skupina, která válec může používat, jsou děti, které formou hry nacvičují rovnováhu. Cvičení na válci je velmi výhodné i pro lidi po mozkové příhodě, protože musí přemýšlet o pohybech, které provádí, a tím zapojují mozková centra pro koordinaci a stabilitu (Vychodilová, Andrová, Vrtělová, 2015; Jackson, 2013).

## **1.2 Indikace, kontraindikace, zásady cvičení**

### **Hlavní indikace:**

- efektivní zapojení břišního a zádového svalstva, HSS
- zmírňuje bolest svalů díky redukci napětí ve svalech
- zlepšuje prokrvení té části těla, která jezdí po válci
- zvýšení kloubního rozsahu a nacvičení správných pohybových stereotypů
- protažení a posilování svalstva
- pomáhá odblokovat obratle hrudní a krční páteře

### **Kontraindikace:**

- osteoporóza
- fibromalgie
- roztroušená skleróza
- zhoršená srážlivost krve
- přejíždět přes kostní výběžky a místa, která byla nedávno poraněna

### **Zásady cvičení:**

- dobře se protáhnout
- cvičit pomalu a opatrně
- zachovat bezpečné - správné držení těla
- nezadržovat dech
- necvičit přes bolest nebo jakýkoli dyskomfort (Jackson, 2013)

## 2 Základní pojmy

Postura je aktivní držení hybných částí těla proti působení vnějších sil, a to hlavně gravitaci, v jakékoli pozici. Postura je hlavní podmínkou lokomoce.

Ideální vzor postury vychází z centrálních programů posturální ontogeneze. Ale tento ideál nelze popsat, neboť pro každého je ideální nastavení jiné – Brüggerův koncept, metoda Pilates, podle Frejky, podle Kendalla a další. Jiné nastavení je také v klidu, jiné v pohybu atd. U nás to byl po dlouhou dobu vzor sokolský, což znamená vystrčená prsa, zatažená břicho a lopatky stažené k sobě (Kolář et al., 2009).

### 2.1 Posturální stabilita

Posturální stabilita je zaujetí kontinuální stálé polohy vůči zevním silám a přirozené labilitě pohybového aparátu. Toto nastavení nás chrání před nechtěným pádem. Vy mezíme si dva pojmy, které jsou pro udržení těla důležité:

1. **Opěrná plocha** = ta část podložky, která je ve stálém kontaktu s částí těla
2. **Opěrná báze** = opěrné plochy a vše, co se nachází mezi nimi.

Základním prvkem je držení těžiště v oblasti promítnuté do opěrné báze. Stabilita je tím větší, čím větší je velikost opěrné báze a hmotnost, a čím menší je výška těžiště nad spojnici opěrné báze. Během lokomoce nemusí být těžiště promítnuto do opěrné báze, ale musí sem směřovat výslednice sil působící na lidské tělo (Kolář et al., 2009).

### 2.2 Posturální stabilizace

Posturální stabilizaci můžeme popsat jako aktivní svalové držení částí těla vůči působení vnějších sil, přičemž je vše řízeno centrální nervovou soustavou. Při statické zátěži je nastavena tuhost kloubů způsobená zapojením agonistů a antagonistů, která pomůže odolávat tíhové síle. Zpevnění segmentů je důležité kvůli vzpřímenému držení a pohybu těla. Bez koordinace svalových sil by se naše kostra sesypala k zemi (Kolář et al., 2009).

### 2.3 Posturální reaktibilita

Posturální reaktibilita je jinými slovy reakční stabilizační funkce pohybového systému. Při jakémkoli pohybu části těla obtížném na silové působení (držení a zvedání břemene, pohyb proti odporu, hození míče atd.) je pokaždé vytvořena kontrakční svalová

síla potřebná pro zdolání odporu. To vyvolává další síly v celém pohybovém řetězci člověka. Úkolem těchto změn je zpevnění jednotlivých hybných částí (kloubů), aby vzniklo co možná nejvíc stabilní punctum fixum a aby tyto části vydržely účinky vnějších sil. Z toho vyplývá, že jeden úponový úsek svalu je zpevněn, aby druhý mohl být v kloubu mobilní. Tento druhý úsek se nazývá punctum mobile. Tuhost těchto spojení lze změnit a několik segmentů se může pojit v jeden celek. Dalším důležitým prvkem je úponová stabilizace svalu neboli zajištění zpevnění skloubení v úponové části. Znamená to, že pohyb například flexe v kyčelním kloubu nelze provést bez zpevnění páteře, pánve a začátků flexorů kyčelního kloubu. Tento pohyb umožňují extenzorové svaly páteře a jejich antagonistické svaly, což jsou v našem případě břišní svaly, bránice a svaly pánevního dna neboli svaly vyvolávající nitrobřišní tlak. Soulad extenzorů páteře a nitrobřišního tlaku tvoří punctum fixum v oblasti lumbální páteře a pánve. Při fyziologické situaci s působením flexorů kyčle je držení lumbální páteře v centrovaném postavení. Tato aktivita zapojuje další svaly související s jejich úpony. Tyto svaly pak zaručují zpevnění v dalších kloubních spojeních, a tím se řetězí svalová aktivita v pohybovém aparátu. Více o tomto zapojení je popsáno v kapitole 2.4.2 Hluboký stabilizační systém páteře (Kolář et al., 2009).

Stejnou problematikou jako Kolář se zabývali i další autoři, tj. Jebavý, Hálková, Jarkovská apod. Vedle posturální stability se můžeme setkat s pojmem rovnováha. Rovnováhu dělíme na statickou a dynamickou. Obě mají vliv na ideální svalový tonus, funkci těla, ekonomickou stránku námahy, ale i na provedení pohybu. Statická rovnováha je uplatňována, když se tělo jako celek nehýbe. Hlavním znakem statické rovnovážné polohy je širší základna a nižší poloha těžiště. Dynamická rovnováha je uplatňována při rychlých změnách polohy a místa v prostoru. Typickým znakem dynamické rovnovážné polohy je úzká základna (Jebavý, Zumr, 2014). Na důležitost vztahu těžiště a velikosti základny, na kterou se těžiště promítá těžnicí, upozorňuje Trojan et al. (2005). Základna je tím větší, čím větší je ve stoji rozkročení, stoj se stává jistějším, a čím více se stoj zužuje, tím více svalových kontrakcí člověk cítí, aby rovnováhu udržel. Jsou to kontrakce mimovolní.

Rozlišujeme dva typy reflexních pohybů:

1. Rovnovážné, které udržují těžiště nad základnou.
2. Obranné, které slouží jako prevence pádu.

Rovnováha je složkou naší obratnosti a v důsledku gravitace s ní bojujeme v každé poloze. Abychom udrželi tělo ve vzpřímené poloze, musíme zaktivovat celý pohybový



řetězec. Těžiště máme uloženo v pánvi, před křížovou kostí. Čím je opěrná plocha těla menší, tím je těžiště výše a stane se tak náš stoj méně stabilním. Naopak polohy s nižším těžištěm a větší opěrnou plochou jsou velmi stabilní, méně náročné a zdraví prospěšné, zejména při posilování oslabených svalů a protahování zkrácených svalů (Jarkovská, 2007).

## 2.4 Postura

Vzpřímené držení těla je jedním z typických rysů každého člověka. Je to úkaz dynamický, který se mění v důsledku zevních a vnitřních podmínkách. Rozvíjí se od porodu po celý život (Haladová, Nechvátalová, 2005).

Neexistuje absolutní norma pro správné držení těla, protože je každý člověk jedinečný. Za správné držení těla se tedy považuje takové, které je optimální z hlediska jednotlivce, kdy zajišťování vzpřímené polohy těla je plně kompenzováno vnitřními silami. Náš **posturální stereotyp** (centrálně nervový podklad držení těla) se v průběhu života vyvíjí a přeměňuje. Přesto je možné popsat ideální držení, kterému by se mělo držení těla jednotlivců podle možností přibližovat (Hálková et al., 2005).

Optimální postoj je udržován, když jsou svaly obklopující kloub či klouby v rovnováze. Dobrá „svalová rovnováha“ znamená, že svaly mají optimální nebo normální délku a napětí. Svalová nerovnováha nastává, když je sval na jedné straně kloubu napjatý a jeho protějšek (antagonistický sval) je prodloužený a potenciálně slabý. To způsobuje, že kloub ztratí svou optimální osu rotace, což může vést k nadměrné únavě kloubu a zvýšit pravděpodobnost zranění v průběhu fyzické aktivity. Čím horší bude držení těla, tím více bude na tělo nevhodně působit gravitace a člověk tím vynaloží víc energie, aby gravitaci čelil. Většině lidem bude tedy špatný postoj ubírat životní energii a způsobovat únavu, takže se nebudou moci účastnit všech aktivit, které je baví. Špatná kontrola držení těla a polohy má vliv na kvalitu pohybů, bezpečnost a efektivitu každého cvičení, protože se pravděpodobně vyskytnou postojová kompenzace. To znamená, že používané klouby, jejich působení, rozsah pohybu a zapojení různých stabilizujících a mobilizujících svalů, se budou odklánět od ideálu. Tím se zvyšuje riziko zranění (Bursová, 2005).

Tělo člověka jako homo sapiens se desetitisíce let utvářelo podle vnějších podmínek. Člověk tak svůj pohybový aparát přizpůsobil nejen chůzi (lokomoci) ve vzpřímeném postavení, ale donutil jej i zvedat a přenášet břemena a snášet různé typy zatížení. Všechny činnosti, které tehdejší člověk dělal, se tak podílely na funkčním a tvarovém utváření těla. Kosterní, kloubní, šlachové a svalové tkáně mají tedy geneticky

zakódované vlastnosti a tvary, jejichž proměnlivost je různá. Například některé změny stavu svalstva jsou téměř okamžité (např. reflexní spazmus), jiné trvají několik týdnů (např. posílení ochablého svalu) (Tlapák, 2008).

Jednotlivé svaly našeho těla jsou převážně tvořeny daným typem svalových vláken. Rozlišujeme svaly posturální a fázické. Svaly **posturální** (tonické), slouží k udržování vzpřímeného postoje těla. Tyto svaly mají tendenci ke zkracování, proto je musíme protahovat, aby měly svoji správnou fyziologickou délku a tak dobře plnily své funkce. Naproti tomu svaly **fázické** jsou vykonavateli pohybu, snadněji se unaví a mají tak tendenci k ochabování. Jsou antagonistické (tvoří protilehlé svalové skupiny) ke svalům posturálním (Muchová, Tománková, 2009). Mezi posturální zařazujeme lýtkové svaly, zadní stranu stehen (hamstringy), adduktory stehna, m. tensor fascia latae, m. quadratus lumborum, hluboké svaly podél páteře (paravertebrální svaly), dolní vlákna m. pectoralis major a m. latissimus dorsi, horní vlákna m. trapezius, m. levator scapulae, m. subscapularis, m. sternocleidomastoideus a mm. scaleni. Mezi fázické pak řadíme mm. flexores digitorum plantae, m. tibialis anterior, m. quadriceps femoris - vastus medialis, mm. glutei a břišní svaly, rotátory páteře, vzpřimovače páteře v oblasti hrudníku, střední a spodní vlákna m. trapezius, zadní část m. deltoideus, vnější rotátory pažní kosti (m. infraspinatus a m. teres minor), mm. rhomboidei, m. serratus anterior, extenzory horní končetiny, horní vlákna m. pectoralis major a hluboké flexory krční páteře (Tlapák, 2008). Obě tyto skupiny svalů se navzájem ovlivňují a musí být v rovnováze. V případě že tomu tak není, jsou některé svaly přetěžované, přebírají funkce jiných svalů a může docházet ke svalovým dysbalancím (Muchová, Tománková, 2009). Hálková (2005) uvádí dvě příčiny vzniku svalových dysbalancí. Jednou jsou poruchy držení těla vycházející z centrálního nervového systému, kdy je narušen tzv. posturální stereotyp, druhou jsou poruchy na periferii, kdy se zvyrazňují odchylky od ideálního držení těla.

## 2.4 Balanční cvičení

Jarkovská (2007) popisuje toto cvičení jako takové, které je tělesně účinné, zábavné a má prospěšný fyzický i psychický vliv. Cvičení v různých nestabilních pozicích zapojuje aktivně svaly po celém těle. Při cvičení na balanční ploše, ať už statické či dynamické, se aktivně zapojuje hluboké zádové svalstvo. Díky tomu neustále nacvičujeme stabilizaci páteře a to vede k prevenci bolesti zad. Značně podporujeme rovnováhu, což je základní

složka obratnosti. Cvičení na nestabilních plochách je důležité pro rozvíjení vnímání a vyvažování polohy těla (Pavlů, 2003; Janda, Vávrová, 1992). K balančnímu cvičení se používá velké množství balančních pomůcek, které zmíním v kapitole 3.2 Průběh SS. Další možností je navození pocitu balancování bez pomůcek zmenšením oporné plochy, např. zúžením opěrné báze, stojem na jedné noze, zavřením očí atd.

#### **2.4.1 Vliv balančního cvičení na pohybovou soustavu**

Pohybová soustava člověka je tvořena kostrou a příčně pruhovanými svaly. Kostra tvoří pasivní část a slouží jako pevná opora těla, ke které se ostatní orgány připojují. Kosti, které se napojují pomocí kloubů, jsou živé tkáně z kolagenu a minerálů, se neustále obnovují. Základem kostry je páteř, která je složena z 33 (až 34) obratlů. Mezi sousedními obratli se nalézají chrupavčité ploténky tlumící nárazy. Aktivní částí jsou kosterní (příčně pruhované) svaly. Lidské tělo jich obsahuje více než 650. Patří k ovládačům našich pohybů a udržují tělo nebo jeho části v určitých polohách. Svaly se připojují ke kostem silnými tkáněmi – šlachami a vazy (Dylevský, 2010). Kosterní svaly mohou být přeměněny strukturálními změnami, které vzniknou z nedostatku nebo přemíry pohybu. Při pohybové nedostatečnosti se často stává, že dochází k nerovnoměrné zátěži kloubního i svalového aparátu a tím vznikají svalové dysbalance. Tato svalová dysbalance způsobuje bolestivé změny tonického napětí. Nejlepším napravením takové bolesti je nastolení svalové rovnováhy pomocí cvičení. Hlavními zásadami pro správné držení těla je nácvik správného stoje a sedu a nepřetěžovat tělo v nesprávných pozicích. (Muchová, Tománková 2009).

Ideální postoj a sed vycházejí ze správného postavení pánve, odkud se pak šíří případné problémy s páteří. Správné postavení pánve je ovlivněno 4 svalovými skupinami – svaly břišní a gluteální (podsazují pánev a mají tendenci k oslabování) a m. erector spinae a kyčelní flexory (s tendencí ke zkrácení - tím dojde k antevertzi pánve a bederní páteř se deformuje do hyperlordózy). Pokud nejsou tyto svalové skupiny v rovnováze, dochází k nesprávnému držení těla v oblasti pánve. Takto vzniklé svalové nerovnováze se říká dolní zkřížený syndrom, protože svaly s tendencí ochabovat a s tendencí se zkracovat jsou umístěny v křížové oblasti. Další taková nerovnováha vzniká v oblasti krční páteře a nazývá se horní zkřížený syndrom. V tomto případě se jedná o více svalů, protože krční páteř je namáhána tonem mnoha svalů, které se zde upínají. Tyto svaly často začínají na lopatce a díky dnešnímu většinou sedavému způsobu života člověka (práce u počítače, jízda v autě, práce v továrně atd.) jsou často přetěžované. Mezi svaly s tendencí k ochabování v krční oblasti se počítají hluboké flexory krční páteře, hrudní

paravertebrální svaly, dolní fixátory lopatek (mm. rhomboidei), vodorovná a spodní vlákna m. trapezius, vodorovná vlákna m. latissimu dorsii, a m. serratus anterior. Ke svalům s tendencí ke zkracování patří šijové vzpřimovače, horní vlákna m. trapezius, m. levator scapulae a dolní vlákna m. pectoralis major. Tato svalová nerovnováha zapříčiňuje tzv. „kulatá záda“, kdy ramena jsou v protrakci nebo vytažena k uším, hlava je držena v předsunu zároveň se záklonem v krční páteři a hlavových kloubech (Tlapák, 2008).

## 2.4.2 Hluboký stabilizační systém páteře

Hluboký stabilizační systém páteře – anglicky se označuje jako „core“ – jádro nebo střed. HSSP, jak se zkracuje, tvoří svalovou koordinaci, která zajišťuje stabilizaci páteře v průběhu každého pohybu. Svalstvo HSSP se aktivuje i při statické zátěži jako např. ve stoji, sedu aj. Aktivace svalů způsobující zpevnění páteře je automatické a nepostradatelné pro chránění páteře. Při stabilizaci se vždy zapojuje celý svalový řetězec. Stabilizovaná páteř lépe odolává vnějším silám, a tím předchází úrazům (Špringrová, 2010).

HSSP se skládá ze svalů páteře a funkčního stabilizačního dílu (bránice, mm. multifidi, m. serratus posterior inferior, m. quadratus lumborum, svaly pánevního dna), jinými slovy tzv. svalového korzetu, který výrazně ovlivňuje nastavení těla. S ohledem na propriocepci a centraci segmentů řadíme k HSSP i některé svaly periferie nebo kořenových kloubů např. mm. interossei dorsales, drobné svaly chodidla, m. popliteus, pelvitrochanterické svaly, m. anconeus, m. supinator, zevní rotátory ramene, m. subscapularis (Špringrová, 2010).

Podle Koláře (2009) můžeme HSSP dělit na část cervikální a horní torakální páteře a na část dolní torakální a lumbální páteře. Pro správnou funkci části cervikální a horní torakální páteře je důležitá rovnováha mezi hlubokými extenzory (m. semispinalis cervicis et capitis, m. splenius capitis et cervicis, m. longissimus capitis et cervicis), což je dorzální skupina svalů a hlubokými flexory (m. longus coli et capitis), což je ventrální skupina svalů. To samé se děje v části dolní torakální a lumbální páteře, kde ventrální část tvoří břišní svaly, hlavně m. transversus abdominis, který spolu s bránicí a svaly pánevního dna zpevňují páteř z přední strany pomocí nitrobřišního tlaku, a dorzální část se skládá z hlubokých extenzorů dolní poloviny trupu tj. mm. multifidi. Nejdůležitější pro správnou stabilizaci páteře je účelný soulad mezi mm. multifidi a m. transversus abdominis a oblastí lumbální a coccygeální páteře, která je protkána hlubokou fasciální soustavou. Všechny tyto podmínky způsobují nejekonomičtější pohyb a vhodnější nastavení páteře, které je

podstatou dalšího záměrného pohybu (Špringrová, 2010).

Spontánní dýchání se děje pomocí periodické aktivity bránice. Během nádechu pomáhají parasternální interkostální svaly a výdech je děj pasivní díky elasticitě plic a hrudní stěny, ale v určitých částech pomáhá i zapojení bránice, břišních svalů a svalů pánevního dna. Během nádechu se zvyšuje nitrobřišní tlak, na kterém se podílejí bránice, m. transversus abdominis, břišní svaly a svaly pánevního dna, a tím se stabilizuje lumbální páteř. Při vyšších nárocích na dýchání se zapojují i pomocné svaly dýchací (Špringrová, 2010; Dylevský 2010).

Způsob, jakým jsou svaly do stabilizace zapojeny, je jedním z nejdůležitějších důvodů, proč vznikají vertebrogenní obtíže. Domníváme se, že nedostatečná stabilizace svalů způsobuje nepoměrnou zátěž kloubů a ligament páteře, což může zapříčinit akutní ataku bolesti zad, chronické bolesti zad a nestabilitě bederní páteře. Pokud se objeví během stabilizační funkce svalové dysbalance, dochází k nerovnoměrnému zatěžování jednotlivých úseků páteře, a tím se zvyšuje i riziko poškození tkání (Špringrová, 2010; Véle, 1997).

Příčný břišní sval spolu s bránicí napomáhá dýchání a vytváří tzv. břišní lis, který je velmi důležitý pro udržení polohy břišních orgánů v jejich anatomické poloze. Břišní lis vyvoláme tak, že s výdechem přitlačíme pupík k páteři. Pro zpevnění celého středu těla je pak nezbytné zpevnit i svalstvo pánevního dna a vyvinout tím tlak na orgány i zespodu (Špringrová, 2010).

Dojde-li k oslabení těchto struktur, vznikají svalové dysbalance, které vedou následně k vertebrogenním syndromům. Korekce svalových dysbalancí kolem páteře je s přibývajícím věkem a s prohlubující se nestabilitou velice zdoluhavá a náročná. Ještě nedávno byly svaly kolem páteře pravidelně posilovány v takových pracovních činnostech, jako je sekání kosou, řezání dřeva, sekání sekerou, hrabání a sušení sena apod. Ve všech těchto pracích se uplatňují rotační pohyby, které člověk v dnešní době často neprovádí. Těmto problémům je možné se úspěšně vyhnout, a to tím, že se budeme každodenně o vlastní páteř a její dynamickou funkci starat (Bursová, 2005).

**Bránice** (diaphragma) je plochý klenutý kruhový sval, který odděluje dutinu břišní od dutiny hrudní. Je tvořena jako dvojitá klenba, která prominuje vysoko do dutiny hrudní. Je hlavním inspiračním svalem a důležitou součástí při stabilizaci páteře pomocí nitrobřišního tlaku.

**M. transversus abdominis** vytváří nejhluběji uloženou vrstvu stěny břišní. Jeho hlavní funkcí je funkce stabilizační nebo preaktivace při jakémkoli pohybu horních či

dolních končetin. Účastní se nitrobřišního tlaku. Pokud jej cíleně neposilujeme, bývá často ochablý, protože jej využíváme reflexně pouze při kašli, kýchání a vyprazdňování

**Svaly dna pánevního** (diaphragma pelvis) je soubor svalů, které tvoří elastickou spodinu pánve a slouží jako podpůrný aparát orgánů v malé pánvi. Patří k nim hlavně m. levator ani a m. coccygeus. Tyto svaly určují držení pánve, a tím i nastavení osového orgánu.

**M. obliquus abdominis internus** stejně jako m. transversus abdominis se podílí na udržení břišních orgánů na místě a na nitrobřišním tlaku. Je účastníkem flexe trupu, stejnostranné rotace trupu a dechových pohybů.

**Mm. multifidi lumbální páteře** dělají vzájemné postavení obratlů už při představě lokomoce. Svým zapojením zapříčiňují snížení axiálního tlaku na meziobratlové destičky. Jsou hlavní složkou HSSP (Špringrová, 2010; Dylevský, 2010).

### 2.4.3 Vliv a indikace balančního cvičení

Balanční cvičení nemá žádné speciální nároky, může být bezpečně a účinně prováděno doma a je tudíž časově nenáročné. Jeho prospěšnost byla prokázána řadou výzkumných studií, v nichž bylo zjištěno, že nižší schopnost udržení rovnováhy zvyšuje pravděpodobnost úrazu jako například zranění kolene, vymknutí kotníku a nežádoucích pádů zejména u starších osob. Balanční cvičení působí také jako prevence těchto zranění. Trénink na balančních plochách značně zlepšuje stav lidí s plastikou kolenního kloubu, hlavně rychlost chůze, stoj na jedné noze a hybnost kloubů. Dále je balanční trénink vhodný i pro seniory a může u nich vést ke zlepšení stability stoje.

Cvičení s balančními pomůckami je velice zábavné a má širokou škálu uplatnění při různých hrách, které snadno zabaví pozornost dětí i dospělých. Toho se využívá ve zdravotní tělesné výchově k úpravě svalové nerovnováhy. Balanční cvičení najde hojně využití i v psychomotorické oblasti, kde se snažíme hlavně o užití si a vnímání pohybu.

Balanční cvičení je také výborná pohybová aktivita pro sportovce i běžné lidi sloužící k regeneraci formou aktivního odpočinku.

Velikou předností těchto jednoduchých balančních pomůcek je využití v každodenním životě pro udržení správné funkce pohybového systému. Můžeme s nimi cvičit prakticky kdekoli - doma u televize, v práci atd. Balanční cvičení má pozitivní vliv na zlepšení koncentrace pozornosti (Muchová, Tománková, 2010).

#### 2.4.4 Obecné zásady balančních cvičení

- Cvičení provádíme v relativně statické poloze nebo vedeném pohybu, aby byl užíván účinek zpětnovazebného řízení pohybu.
- Cvičení je orientované na část nebo celé tělo.
- Střídáme symetrické i asymetrické pohyby končetin.
- Současně podporujeme kondiční i koordinační pohybové schopnosti.
- Cvičení můžeme ztížit zavřením očí.
- Trváme na správném držení těla ve výchozí poloze.
- Vycházíme z aktuálního zdravotního stavu pacienta.
- Cvičení prováděné pomalu, soustředěně, uvědomujeme si každý pohyb.
- Musíme bezchybně zvládnout výchozí nastavení.
- Snažíme se, abychom cvičili ekonomicky, s ideálním rozložením síly, bez souhybů.
- Nezadržujeme dech, dýcháme v klidu harmonicky s pohybem.
- Necvičíme, pokud už nezvládneme cvik správně provést.
- Necvičíme krátce po jídle.
- Začíná se jednoduchými cviky a postupně ztěžujeme.

### 3 Senzomotorická stimulace (SMS)

Cvičení na togu válci je založeno na principu metody senzomotorické stimulace. Základy této metody položil M. A. R. Freeman<sup>2</sup> s jeho konceptem zaměřeným na využití propioceptivní stimulace. Propriocepce je označení vnímání polohy a pohybu. Další, kteří tuto metodiku zdokonalili, byli C. Herveou a J. Messean<sup>3</sup>.

Senzomotorická stimulace je metoda založená na neurofyziologickém podkladě. Zabývá se funkčními poruchami hybnosti vzniklými na podkladě svalového útlumu. Patří k metodám syntetickým, což znamená, že využívá složité pohyby k obnovení nebo zlepšení určitého pohybového vzorce. Metodika pracuje s dvoustupňovým modelem motorického učení. První stupeň motorického učení je řízen kůrou mozkovou, což je velmi únavné. Postupně dochází k automatizaci pohybu – řízení pohybu se přesunuje z korové úrovně na úroveň podkorovou.

Metoda pracuje s dvěma stupni motorického učení:

1. stupeň: Pokus osvojit si nový pohyb a tím podpořit vznik základního funkčního spojení – což je spojeno s významnou kortikální aktivitou v oblasti parientálního a frontálního laloku = senzorická a motorická oblast. Toto řízení je energeticky velmi náročné, proto se mozek snaží přenést to na nižší úroveň. Tento pohyb je ještě možné změnit.
2. stupeň: Ovládání je prováděno na úrovni podkorových regulačních center (bazálních ganglií). Toto řízení je rychlejší a méně namáhavé. Stereotyp uložený na této úrovni nelze již snadno ovlivnit.

Pacient, který má poškozená bazální ganglia, provádí pohyb pouze 1. stupněm přes limbický systém.

Cíl metodiky je zautomatizování aktivace určitých svalů, aby následující pohyb nevyžadoval větší kortikální kontrolu. Dosažením subkortikální kontroly aktivace těchto svalů získáme jistotu, že svaly budou pohybem aktivovány optimálně a zatěžovány co možná nejméně, a tím nastane svalová rovnováha.

Těmito postupy ovlivníme i pohybové stereotypy ve stoje i při chůzi. Využíváme facilitaci propioceptorů, které ovlivňují stoj a řízení spino-cerebello-vestibulárních drah.

---

<sup>2</sup> Anglický ortoped M.A.R.Freeman (nar.1931) v roce 1965 prezentoval se spolupracovníky své poznatky o etiologii a nových možnostech reedukace a prevence instability hlezenních kloubů.

<sup>3</sup> Francouzští fyzioterapeuti Claude HÉRVEOU (nar. 1927) a J.MESSEAN (nar. 1940) ve spolupráci s ortopedem profesorem Josephem CASTAINGEM (1922-1996) v 70. letech zdokonalili Freemanovu metodu propioceptivní stimulace.



Základem je podráždění kožních receptorů, receptorů na plosce nohy a na šijových svalech (Pavlů, 2003; Janda, Vávrová, 1992).

### **Řízení motoriky z neurologického hlediska**

Po přijetí signálu probíhá jeho zpracování a odpověď ve všech úrovních CNS, kterými projde. Jsou to oddíly míšní, kmenové, podkorové a korové. Všechny mají část senzitivní na příjem signálu a motorickou pro odpověď.

#### **Míšní úroveň**

Senzitivní vlákna jsou tvořena buňkami zadních sloupců šedé hmoty, oproti tomu motorická z motoneuronů předních rohů míšních.

Odpovědi na podněty probíhají spontánně jako:

- a) segmentový míšní reflex
- b) odpověď vyvolaná činností sestupných motorických drah neboli jednoduché svalové reflexy

#### **Kmenová úroveň**

Je nadřazena úrovni míšní. Senzitivní vlákna jsou buňkami laterálního systému retikulární formace a senzitivních jader nervů hlavových. Motorická vlákna jsou buňkami mediálního systému retikulární formace a motoneuronů jader hlavových nervů. Mají za úkol koordinaci míšních svalových reflexů, koordinaci a provádění svalových reflexů hlavových nervů a zpracování a provedení složitějších reflexů (např. sací, polykací, kašlací).

#### **Podkorová úroveň**

Nadřazena míšní a kmenové úrovni. Senzitivní vlákna v thalamu a motorická v bazálních gangliích (striatu a palidu), hypotalamu (visceromotorická odpověď). Dochází zde k řízení složitějších pohybů na základě signálů přicházejících z kůry.

#### **Korová úroveň**

Nejvyšší řídicí úroveň. Senzorické a motorické oblasti mozkové kůry, kterým jsou ještě nadřazeny asociační oblasti mozkové kůry. Jsou vzájemně propojeny v obou směrech propojené se senzorickými a motorickými oblastmi a se systémem drah do mozečku.

Její funkcí je zpracování informací ze všech nižších úrovní CNS, odpovědi na informace z nižších úrovní CNS (plánování a řízení složitých motorických aktivit), vyšší nervová činnost (uložení informací do paměti), sestupné dráhy z kůry řídí podkorovou, kmenovou a míšní úroveň, regulují motoriku vyvolanou vlastními reflexy určitých úrovní.

### **Receptory:**

- 1) Proprioceptory – svalové vřetýnko, Golgiho šlachové tělísko, Ruffiniho a Paciniho tělíska
- 2) Exteroreceptory – volná nervová zakončení, nociceptory

### **Řízení svalového tonu:**

- 1) Spinální oblast
- 2) Podkorová oblast – limbický systém, bazální ganglia, retikulární formace

### **Limbický systém:**

Nachází se ve frontálním laloku. Je součástí nejstarších částí telencephala a diencephala. Je to emoční centrum člověka – ovlivňuje emoce, biorytmy, vegetativní funkce (funkce čichová, příjem potravy, vyprazdňování), sexuální funkce (zachování rodu).

### **Motorické učení:**

Rozlišujeme 2 stupně motorických učení, na pacienta působíme přes limbický systém.

1. stupeň: LS nám připravuje svaly na pohyb (kvalifikace pohybu, zvýšení svalového tonu)  
Podnět z periferie → mícha → spinocerebellární dráha → cerebellum (vytvořen primitivní pohybový vzorec) → další úpravy: senzorká oblast mozkové kůry v parietálním laloku (detail pohybu) → motorická oblast mozkové kůry (zesílení pohybového vzorce) → extrapyramidový systém → efektor (sval). Pohybový vzorec ještě lze změnit. Toto zpracování je pomalé, únavné, pohyb je neekonomický.
2. stupeň: Podnět z periferie → cerebellum → podkorová oblast- bazální ganglia → efektor (sval). Pohyb je rychlý, neúnavný a ekonomický. Pohybový vzorec je již neměnný, fixovaný.

Při poškození bazálních ganglií se děje motorické učení stále na 1. stupni, proto nastupuje rychle únava (Trojan, Druga, Pfeiffer, Votava, 2005; Mumenthaler, 2006; Kott, 2000; Mysliveček, 2009).

### 3.1 Indikace a kontraindikace SS

Nejhlavnějšími indikacemi jsou: nestabilní poúrazové kotníky, nestabilní kolena, organické mozečkové a vestibulární poruchy, poruchy hlubokého čítí, vertebroalgický syndrom, vadné držení těla, idiopatická skolióza, stavy potřebující svalovou stabilizaci páteře. Kontraindikovány jsou snad pouze akutní bolestivé stavy, absolutní ztráta hlubokého i povrchového čítí a nespolupracující pacienti/klienti (Pavlů, 2003; Janda, Vávrová, 1992).

### 3.2 Průběh SS

Při zařazení této metody do cvičebního plánu můžeme využívat mnoho pomůcek, jako například kulové a válcové úseče, balanční sandály, točnu, fitter, minitrampolínu, balanční míče, togu válec, overbally, gymbally, bosu, balanční čočky nebo polokoule, Airex podložky, rotany a jiné.

#### **Zásady cvičení senzomotoriky:**

- Ovlivnění tkání – kůže, podkoží, vazy, fascie, svaly = zvýšené vnímání propriocepce a předpoklad správného stereotypu pohybu.
- Cvičit naboso = lepší vnímání podnětů z podložky, bezpečnostní opatření a kontrola, zda se správně zapojují svaly.
- Cvičení se provádí ve vertikále.
- Pokud pacient nemůže cvičit ve vertikále, leží s bedýnkou na chodidlech, např. u pacientů po CMP.
- Respektujeme bolest a únavu, v tomto případě se necvičí, jinak dělá pacient nesprávné pohybové stereotypy.
- Postupuje se od jednoduchých cviků ke složitějším.
- Cvičení se musí provádět správně a přesně.
- Snažení o automatické vykonání pohybu na podkorové úrovni, nelze uspěchat.
- Postupuje se od distálních částí těla po proximální.
- Základním stavebním kamenem senzomotoriky je „malá noha“, dále se postupuje

dle schopností pacienta.

- Kontroluje se provedení cviku (druhá osoba nebo zrcadlo).
- Každý cvik se opakuje 5-10 x a vydržíme v něm 10-15 s.
- V balančních sandálech se chodí několikrát denně, ale kratší dobu.

Hlavní polohou pro tato cvičení je poloha vertikální. Před samotným cvičením je důležité ovlivnit tkáně (kůže, podkoží, fascie, vazy, klouby...) tak, abychom zajistili jejich správnou funkci - například metodou měkkých tkání, postizometrickou relaxací, pasivními pohyby a jinými.

Při daném cvičení postupujeme směrem od distálních částí těla k proximálním. Začneme správným nastavením chodidla, které nacvičujeme pomocí malé nohy, dále se zaměříme na koleno, pánev, hlavu a ramena. Nácvik malé nohy provádíme od pasivního nastavení přes aktivní cvičení s dopomocí až k aktivnímu cvičení. Dalším prvkem, který musí pacient zvládnout, je korigované držení zatím jen na pevné podložce.

**Korigovaný stoj** znamená toto nastavení:

- Začneme s korekcí od chodidla (malá noha).
- Mírně vytočíme stehna zevně a pokrčíme kolena, která stále směřují přibližně dopředu.
- Pánev mírně podsadíme.
- Hrudník držíme vzpřímeně, ramena v retrakci a depresi (zapojením dolních fixátorů lopatek).
- Horní končetiny necháme volně, palce mírně vpřed.
- Aktivně zapojíme břišní svaly (snažíme se zmenšit vzdálenost od posledního žebra k pánvi).
- Srovnáme hlavu tak, že bude v prodloužení páteře, zasuneme bradu ke krku a díváme se vpřed.

Toto postavení následně ztížíme různými labilními plochami- nejprve válcové úseče, později kulové. Začínáme s cvičením na obou dolních končetinách, pokračujeme na jedné. Dalším stupněm je tzv. postrkování fyzioterapeutem, dále pohyby horních končetin, např. chytání míčků, nebo i podřepy.

Dalším krokem je nácvik zadních a předních půlkroků. Znovu začínáme od nejjednoduchých podmínek na pevné podložce, přes válcové úseče, kulové úseče k nácviku výpadů a výskoků. Další stupeň je nácvik chůze v balančních sandálech, nejprve jen stoj, poté přešlapování a nakonec samotná chůze různými směry.

Následuje cvičení na trampolíně, kde se trénují hlavně výskoky, na rotaně převážně aktivaci zádového, břišního a hýžd'ového svalstva, na fitteru, který byl původně určen na trénink slalomářů, na míčích, které můžeme využít i u neurologických pacientů (Pavlů, 2003).

## **4 Použité vyšetřovací metody**

### **4.1 Anamnéza**

„Anamnéza (z řeckého anamnesis – vzpomínání) je souhrn údajů o zdravotním stavu pacienta od narození do okamžiku odběru anamnézy“ (Navrátil et al., 2008).

Odebrání anamnézy je základ každého vyšetření pacienta. Má velký význam pro určení příčin bolestí pohybového systému. Soustředíme se na to, za jakých okolností obtíže vznikly, průběh obtíží, informace o bolesti. Součástí anamnézy je: osobní identifikace pacienta, rodinná anamnéza, osobní anamnéza, pracovní anamnéza, sociální anamnéza, sportovní anamnéza, gynekologická anamnéza, farmakologická anamnéza, alergická anamnéza, abúzus, nynější onemocnění (Kolář et al., 2009).

### **4.2 Vyšetření stoje aspektů**

Aspekce je vyšetření pacienta pohledem. Díky ní dostáváme významné informace o stavu pacienta. Pomáhá nám ucelit komplexní obraz o pacientově osobě i nemoci. Vyšetření začíná příchodem pacienta, kdy si všímáme přirozených hybných projevů pacienta (Kolář et al., 2009).

Vyšetření stoje aspektů je prováděno zezadu, zepředu a z boku. Postupuje se od kaudálních částí těla kraniálně. Zaznamenáváme všechny odchylky a asymetrie dílčích struktur a svalů na obou polovinách těla, které porovnáváme (Lewit, 2003).

### **4.3 Vyšetření palpací**

Palpace je vyšetření, které provádíme pohmatem. Tímto vyšetřením získáváme důležité informace o reliéfu a tvaru svalstva, šlach a skeletu. Palpací můžeme nalézt změny, jako je ztluštění, změny kožní teploty, potivosti, pružnosti, poddajnosti atd. Hlavní zásadou palpance je: čím menší napětí použijeme, tím lépe vnímáme. Nejdůležitějšími palpačními technikami jsou tření kůže, protažení kůže, protažení měkkých tkání v řase, působení tlakem, posouvání fascií (Kolář et al., 2009).

Hodnocení poruch svalové funkce se zaměřuje i na svalový tonus, který je hlavní složkou jakékoli motoriky. Je popsán jako odpor při pasivním protažení svalu. Vyšetření je

prováděno hlubší palpací. Pacient musí být absolutně relaxován a palpace musí být pomalá, aby nevyvolala reflexní stah svalu. Palpaci provádíme bříšky distálních článků prstů a postupně přidáváme na tlaku. Nejprve zjišťujeme kvalitu kůže - její tloušťku, schopnost vytvořit řasu, její posunlivost i trofické změny. Hodnotíme také, zda je palpace bolestivá. Poruchy svalového tonu jsou spojeny s různými příčinami. Mají různé formy: hypertonie, spasmus, kontraktura, trigger points (TrPs), tender points (TPs), spasticita, rigidita, paratonie, hypotonie, atonie (Kolář et al., 2009; Haladová et al., 2005).

#### **4.4 Vyšetření chůze**

Chůze je základní lokomoční stereotyp, který se vyvine v ontogenezi a je jedinečný pro každého jedince. Při chůzi se mohou ukázat defekty pohybového systému nebo nervové soustavy. Chůze je vyšetřována aspekty zepředu, zezadu a ze strany. Pacient je ve spodním prádle a bez obuvi. Pozorujeme následující: rytmus a pravidelnost chůze, délku kroku, osové postavení dolní končetiny, postavení nohy a její odvíjení od podložky, pohyby páteře a pánve, pohyb těžiště, souhyby horních končetin, hlavy a trupu, svalovou aktivitu, schopnost udržovat rovnováhu, schopnost přizpůsobit se povrchu terénu, používání pomůcek. Zaznamenáváme také vytrvalost, vzdálenost, rychlost, bolest při chůzi a povrch terénu. Vladimír Janda definoval 3 typy chůze - proximální, peroneální, akrální (Kolář et al., 2009; Haladová et al., 2005).

#### **4.5 Antropometrické vyšetření**

Při antropometrie měříme lidské tělo a jeho částí. Základem pro toto měření jsou předem stanovené body na hlavě, trupu a končetinách. Pověšinou jsou to místa, která se dobře palpují. Takové vyšetření udává informace o atrofických svalových skupin nebo rozdílu délek jednotlivých úseků. Měříme vždy obě končetiny a porovnáváme údaje. Existují i fyziologické asymetrie svalstva, které jsou způsobené například dominantností strany. Délkové rozměry na horní končetině se měří vestoje na uvolněné končetině. Délkové rozměry na dolní končetině jsou měřeny vleže. Na měření se používá krejčovský metr (Haladová et al., 2005).

## 4.6 Vyšetření rozsahu kloubní pohyblivosti

Pro měření rozsahu kloubního pohybu využíváme goniometrii. Při ní zjišťujeme úhel, ve kterém se kloub nachází nebo kterého lze dosáhnout v kloubu aktivně nebo pasivně. Pomůcka, která nám daný úhel změří, se nazývá goniometr - nejčastěji dvouramenný goniometr. Používáme metodu SFTR, což je metoda a způsob zaznamenání vyšetření rozsahu hybnosti v kloubu. Vycházíme z obecně platného nulového postavení ve všech kloubech. Měření provádíme ve čtyřech rovinách:

- **S – sagitální** (extenze, flexe)
- **F – frontální** (abdukce, addukce, radiální dukce, ulnární dukce)
- **T – transverzální** (horizontální addukce, horizontální abdukce v ramenním kloubu a addukce, abdukce v kyčelním kloubu je-li v 90° flexi)
- **R – rotace** (zevní a vnitřní rotace, supinace a pronace, inverze a everze)

Získané hodnoty zaznamenáváme třemi čísly vedle symbolu, který udává rovinu. První se zapisují pohyby, které směřují od těla např. extenze nebo vlevo. Prostřední číslo je výchozí poloha, u zdravého kloubu je to vždy nula. Třetí číslo jsou pohyby, které se provádějí směrem k tělu např. flexe nebo vpravo (Janda et al., 1993).

## 4.7 Vyšetření svalové síly

Pro měření svalové síly v klinické praxi používáme vyšetření podle svalového testu. Toto vyšetření se řadí mezi analytické metody a informuje o síle určitých svalů nebo svalových skupin, pomáhá zaměřit léze motorických periferních nervů a jejich rozsah. Také pomáhá při testování hybných stereotypů a je podkladem pro další analytické, léčebně tělovýchovné postupy. Při testování svalové síly vyšetřujeme aktivní pohyb svalových skupin. Zajímá nás kvantitativní i kvalitativní stránka pohybu. To platí pro svaly krku, trupu, pánve, končetin a též pro mimické a žvýkací svaly. Čísla zaznamenáváme jen arabskými číslicemi, případně doplníme znaménko + nebo – což je asi 5-10% síly. Janda používá pro hodnocení 6 stupňovou škálu:

**5** - odpovídá 100% síly normálního svalu, sval je schopen překonat při plném rozsahu pohybu značný vnější odpor.

**4** - odpovídá 75% síly normálního svalu, sval provede pohyb v plném rozsahu, je schopen překonat středně velký odpor.

**3** - dosahuje asi 50% síly normálního svalu, sval dokáže vykonat pohyb v celém rozsahu



s překonáním zemské tíže, neklademe odpor.

**2** - vyjadřuje asi 25% síly normálního svalu, sval vykoná pohyb v celém rozsahu, ale musí být vyloučena zemská tíže.

**1** - záškrub, zachování asi 10% svalové síly, při pokusu o pohyb se sval smrští, ale nestačí k pohybu testované části.

**0** - při pokusu o pohyb nejeví sval známky stahu (Janda et al., 2004).

## 4.8 Vyšetření základních hybných stereotypů

Pohybový stereotyp je způsob provádění určitých pohybů, který je charakteristický pro každého jedince. Pro toto vyšetření používáme šest základních testů podle Jandy – extenze v kyčelním kloubu, abdukce v kyčelním kloubu, flexe trupu, flexe šíje, abdukce v ramenním kloubu, klik - vzpor. Tyto testy nám ukazují kvalitu pohybových stereotypů jedince. Sledujeme stupeň zapojení a souhru všech svalů zúčastněných, a to i svalů vzdálených.

Při vyšetřování je nutno dodržovat určité zásady:

1. Pacient provádí pohyb pomalu.
2. Provádí ho tak, jak je zvyklý, bez naší korekce.
3. Při provádění pohybu se pacienta nedotýkáme, abychom nedráždili svalovou skupinu.

Dále se snažíme zjistit, jak moc je chybný stereotyp již fixován, a zda ho lze ještě změnit. Nácvik správných pohybových stereotypů se řadí mezi velice náročné úkoly a vyžaduje cílenou spolupráci pacienta (Haladová et al., 2005).

## 4.9 Vyšetření zkrácených svalů

Svalové zkrácení je stav, ve kterém dojde ke klidovému zkrácení, a to z nejrůznějších příčin. Pokud natahujeme sval pasivně, nepovolí nám udělat plný rozsah pohybu v kloubu. Sklon ke zkrácení mají svaly, které mají výraznou posturální funkci. U člověka jsou to ty svaly, které zaručují vzpřímený stoj a hlavně stoj na jedné končetině. U samotného vyšetření zkrácených svalových skupin jde o změření pasivního rozsahu pohybu v kloubu v přesné pozici a směru, abychom zaměřili určitou, přesně determinovanou svalovou skupinu. Podle Jandy vyšetřujeme tyto svaly: m. triceps surae, flexory kolenního kloubu, adduktory kyčelního kloubu, flexory kyčelního kloubu,

m. piriformis, m. quadratus lumborum, paravertebrální svaly, m. pectoralis major, m. trapezius - horní část, m. levator scapulae, m. sternocleidomastoideus. Hodnotíme třemi stupni:

- **0** - nejde o zkrácení.
- **1** - malé zkrácení.
- **2** - velké zkrácení.

(Janda et al., 2004)

## 4.10 Vyšetření HSSP

Oslabené svaly HSSP jsou jednou z nejčastějších příčin bolestí lumbální páteře. Než zahájíme vyšetření stabilizační funkce páteře pacienta, musíme mít k dispozici informace o pasivním pohybovém systému – ligament, obratle, kloubní pouzdra, a to prostřednictvím zobrazovacích metod.

Dále můžeme hodnotit stav pacienta pomocí aspekce, dynamickým vyšetřením, orientačním vyšetřením rozsahu aktivního pohybu lumbální a torakální páteře, palpací vyšetříme kloubní vůli, svalový tonus, TrPs, TPs, teplotu kůže. Zakončíme vyšetřením neurologického systému (šlachookosticové reflexy, taxe, čítí atd.).

Odchytky ve stabilizaci:

- Svalová nerovnováha při zapojení do stabilizace.
- Jednotlivé segmenty nejsou dostatečně fixovány nebo jsou fixovány v nevýhodném postavení.
- Dochází k chronickému přetížení.
- Porucha svalové kompenzace (tkáň je změněná).
- Používané testy nehodnotí svalovou sílu, ale kvalitní způsob zapojení svalů.

### 1. Brániční test

Pacient sedí na lůžku, hrudník ve výdechovém (kaudálním) postavení. Terapeut stojící za pacientem palpuje pod dolním žeberním obloukem laterálně a mírně tlačí proti laterální straně břišních svalů a zároveň kontroluje postavení dolních žebere. Pacient vyvíjí v kaudálním postavení hrudníku protitlak s rozšířením dolní části hrudníku. Při vyšetření je hrudník stále napřímen, dolní hrudní oblast se nekyfotizuje.

Terapeut sleduje schopnost zapojit bránici v souhře s aktivitou břišního lisu a pánevního dna. Správně pacient aktivuje bránici proti palpaci terapeuta, dochází

k roztáhnutí dolní části hrudníku směrem laterálním a mezižeberních prostor.

Chyby, které pacienti často dělají:

- Nedokážou nebo pouze malou silou aktivují svaly proti naší palpacii.
- Neudrží výdechové postavení žeber.
- Neroztahují hrudník, nerozšiřují mezižeberní prostory a tím není možná stabilizace dolních segmentů páteře

## **2. Test břišního lisu**

Pacient leží na zádech, DKK v 90° flexi v kyčelních kloubech, mírné ABD a ZR a 90° flexe v kolenních kloubech. Terapeut lehce podpírá svojí rukou lýtko, hrudník je nastaven do kaudálního postavení.

Terapeut dává postupně ruku pryč a pacient musí udržet DKK sám. U starších lidí raději DKK nepouštíme, ale jen snižujeme oporu.

Sledujeme zapojení břišních svalů a reakci hrudníku. Při správném provedení sledujeme rovnoměrné zapojení břišních svalů, hrudník je po celou dobu v kaudálním postavení a v dolní části se rozšíří laterálně.

Chyby, které pacienti často dělají:

- Chybí souhra břišních svalů a zároveň převažuje aktivita horní části m. rectus abdominis.
- Laterální strana břišních svalů není aktivována vůbec nebo jen minimálně.
- Pupík může být tažen kraniálně.
- Můžeme pozorovat vyklenutí břišní stěny nad tříselným vazem.
- Hrudník zůstává v inspiračním postavení a je zvyšována aktivita paravertebrálních svalů.

## **3. Extenční test**

Pacient leží na břiše, hlava je opřena o čelo, HKK podél těla nebo jako u kliku nebo jsou spojeny za hlavou. Pacient zvedne hlavu z podložky a provede extenzi páteře.

Sledujeme spolupráci zapojení zádových a břišních svalů. Při správném provedení se zapojuje laterální strana břišních svalů v rovnováze s paravertebrálními svaly.

Chyby, které pacienti často dělají:

- Maximální aktivace paravertebrálních svalů probíhá v dolní Thp a horní Lp.

- Aktivita laterální strany břišního svalstva je minimální nebo žádná, to se projevuje vyklenutím laterální strany břišních svalů v dolní části.
- Horní úhly lopatek jsou taženy do elevace a addukce.
- Dolní úhly lopatek jsou taženy do abdukce.

#### **4. Flexe trupu**

Pacient leží na zádech, DKK podloženy válcem pod kolena. Pacient provede pomalou flexi krku a postupně i trupu. Terapeut palpuje nepravá žebra v medioklavikulární čáře a hodnotíme souhyb při pohybu.

Sledujeme postavení a pohyb hrudníku. Při správném provedení se aktivují břišní svaly a laterální skupina břišních svalů, hrudník zůstává v kraniálním postavení.

Chyby, které pacienti často dělají:

- Při flexi hlavy dochází ke kraniálnímu pohybu hrudníku a klíčních kostí.
- Pokud je nedostatečná stabilizace, dochází při flexi trupu k laterálnímu pohybu žeber a vyklenutí laterální strany břišních svalů.
- Flexe trupu se provádí v nádechovém postavení hrudníku.
- Objevuje se břišní diastáza.

#### **5. Vyšetření funkce HSSP pomocí tonometru**

Vyšetření HSSP s tonometrem nám umožňuje získat zpětnou vazbu o hybnosti páteře a zapojení svalů, které stabilizují bederní páteř, díky informacím o změně tlaku získaných zapojením svalů HSSP.

- Testování m. transversus abdominis a m. obliquus abdominis internus a jejich stabilizační funkce vleže na břiše: Tonometr nafouknout na hodnotu 40 mmHg a vložit pod břicho pacienta. Při aktivaci svalů by měl tlak klesnout o 6-10 mmHg.
- Testování m. transversus abdominis a jeho stabilizační funkce vleže na zádech: Tonometr nafouknout na hodnotu 25 mmHg a vložit pod bedra pacienta. Při aktivaci by se měla hodnota zvýšit maximálně o 5 mmHg, nad 15 mmHg poukazuje na aktivitu globálních stabilizátorů, snížení pak na aktivitu m. iliopsoas.
- Testování m. transversus abdominis a jeho stabilizační funkce vleže na zádech v kombinaci s elevací DK: Tonometr nafouknout na 25 mmHg, vložit pod bedra pacienta. Při aktivaci by měl tlak zůstat stejný (Špringrová, 2010).

## 4.12 Neurologické vyšetření

### 4.12.1 Vyšetření reflexů

Reflex je automatická pohybová odpověď na podnět. Na končetinách vyšetřujeme šlachookosticové reflexy (myotatické) neurologickým kladívkem. Udeří se rychle a pružně na šlachu svalu nebo na periost v blízkosti úponů svalů a hodnotí se záškub vyvolaný ve vyšetřovaném svalů. Sval musí být relaxovaný. Na horní končetině vyšetřujeme reflex bicipitový, tricipitový, pronační, stylo radiální, flexorů prstů, na dolní končetině hlavně patelární, Achillovy šlachy a medioplantární (Opavský, 2003).

### 4.12.2 Vyšetření cití

Vyšetření cití je nedílnou součástí vyšetření pohybového systému, protože poruchy cití se často sdružují s poruchami hybnosti. Rozeznáváme cití povrchové a hluboké. K vyšetření potřebujeme plnou spolupráci pacienta. Při vyšetřování má zavřené oči.

Povrchové cití přiřazujeme k exteroceptivnímu cití. Vyšetřujeme, jestli osoba podnět cití, jeho kvalitu a intenzitu, a v jaké oblasti došlo ke změně cití. Intenzitu dělíme na normální (normestézie), zvýšenou citlivost (hyperestézii), sníženou (hypestézie), necitlivost na podnět (anestézie). Povrchové cití dráždíme těmito druhy podnětů: algické, taktilní, elektrické, termické, lokalizační.

Hluboké cití patří k proprioceptivnímu cití. Určení je obtížnější než u povrchového cití. Řadíme sem polohocit a pohybocit, vnímání tlaku a vibrací, uvědomování si tělesného uložení, stereognózi (Opavský, 2003; Haladová et al., 2005).

### 4.12.3 Vyšetření taxe

Taxe je vlastnost správně provádět cílené pohyby. Diadochokinéza je schopnost dělat rychle střídavé pohyby. Tyto funkce jsou podřazeny mozečku. Porucha taxe se nazývá ataxie. Vyšetřuje se tím, že nemocný provádí cílené pohyby:

- **Zkouška prst – nos:** Pacient sedí s upaženými horními končetinami, zamíří nataženým ukazováčkem na špičku nosu. Správně dokáže zastavit prst těsně před špičkou nosu. Nejprve se zkouška provádí s otevřenými očima a potom se zavřenými.

- **Zkouška prst – protilehlý nebo stejnostranný ušní lalůček**

Patologická reakce se projevuje nejčastěji „přestřelením“ pohybu – hypermetrická taxie. Porucha diadochokinézy se nazývá adiadochokinéza. Na horních končetinách se zkouší tak, že pacient sedí se zavřenýma očima a rychle za sebou střídá supinaci a pronaci v předpažení (Haladová et al., 2005).

## **5 Použité terapeutické metody**

### **5.1 Mobilizace**

Mobilizace je postupné obnovení pohyblivosti v kloubu při funkčním defektu. Začínáme ji v místě, kde již cítíme odpor. Poté provádíme opakované nenásilné pohyby ve směru kloubní blokády, které opakujeme 8-10x. Při provádění pohybu se nevracíme zpět do středního postavení. Nakonec cítíme, jak se omezený směr uvolňuje, a nakonec lze pohyb provést úplně bez omezení (Rychlíková, 2002).

### **5.2. Postizometrická relaxace (PIR)**

Technika, která působí přímo na svaly, se používá při mobilizačních technikách a je výhodná pro dosažení svalové relaxace. Ve svalech mizí spoušťové body a známky napětí, ale upravují se také body maximální bolestivosti, které nacházíme v místech úponů šlach a vazů na okostici. Základem této techniky je izometrická kontrakce a následná relaxace, kdy dochází k fenoménu uvolnění. Terapeut relaxaci pouze sleduje, neprotahuje. Ze získaného postavení můžeme pohyb opakovat (Lewit, 2003; Kolář et al., 2009).

### **5.3 Antigravitační metoda (AGR)**

Při této metodě využíváme působení gravitace jak během izometrického odporu, tak ve fázi relaxační. Metoda se používá jako autoterapie, takže po zaučení pacienta ji může používat sám několikrát denně (Lewit, 2003).

### **5.4 Senzomotorická stimulace**

Viz kapitola 3.

### **5.5 Dornova metoda**

Jedná se o jemnou manuální terapii, díky níž jsou obratle a klouby uváděny do fyziologické polohy za aktivní účasti pacienta. Účinně zbavuje fyzických a psychických bloků. (Raslan, 2009)

## **5.6 Měkké techniky**

Měkké tkáně jsou velice úzce propojeny s pohybovou soustavou. Jsou protažitelné a současně kladou odpor proti protažení, jsou posunlivé, ale zároveň kladou proti posouvání odpor. Změny v měkkých tkáních se nazývají reflexní. U změn měkkých tkání nacházíme nefyziologické bariéry, které lze normalizovat a obnovit jejich funkci stejně jako u kloubů. Doporučuje se začít ošetřením měkkých tkání, protože se tím často uvolní i klouby (Dobeš, 2011).



# Praktická část

## 6 Cíle a úkoly práce

Cílem této práce je stanovit, jaký efekt má cvičení s Togu válci na bolesti zad způsobené různými diagnózami. V dnešní době se čím dál více setkáváme s lidmi, kteří trpí bolestmi zad, ať už je to způsobené problémy s páteří nebo svalovou dysbalancí. V této práci jsme se zaměřili na bolesti zad maminek s malými dětmi. Můj jediný mužský proband přišel s vadným držením těla a během terapie se ještě podrobil artroskopické operaci kolene kvůli ruptuře mediálního menisku. Cvičila jsem se skupinou maminek 2x týdně po dobu 2 měsíců.

Pro dosažení cíle je nutné splnit následující body:

1. Shromáždit dostatek zdrojů a informací.
2. Nastudovat teoretické znalosti o Togu válci a metodikách, které se při cvičení s ním využívají.
3. Příprava metodiky vyšetření.
4. Najít vhodné soubory ke sledování.
5. Zpracování kazuistik a následné vyhodnocení výsledků.

## 7. Hypotézy

**Hypotéza 1:** Předpokládáme, že probandi ženského pohlaví, kteří mají malé děti, budou mít značně zvýšené napětí v okolí krční a horní hrudní páteře od chování dětí či kojení.

**Hypotéza 2:** Předpokládáme, že bolesti zad u žen po porodu jsou způsobené oslabením HSSP a jeho posílením zmizí.

**Hypotéza 3:** Předpokládáme, že bolest ramenního kloubu u probanda I jsou způsobeny svalovou dysbalancí v oblasti RK, které se cvičením na Togu válci zmírní.

## 8. Metodika práce

### 8.1 Charakteristika sledovaného souboru

Sledovaný soubor byl složen z 3 žen a jednoho muže ve věku 27 až 30 let. Všichni zkoumaní přišli na rehabilitaci k MUDr. Vlastě Rudolfově s bolestmi zad, které se nikam dále nešířily. MUDr. Vlasta Rudolfová souhlasila ústně s poskytnutím dat pacientů, stejně tak vybraní pacienti. Pacienti absolvovali kromě cvičení na Togu válci i další rehabilitační procedury jako např. vodoléčbu a elektroléčbu.

Ženy byly sledovány po dobu 2 měsíců, muž déle kvůli operaci kolenního kloubu. Všichni pacienti byli vyšetřeni na začátku a na konci terapie. K tomuto vyšetření jsme použili i tonometr na měření aktivity hlubokého stabilizačního systému páteře. Poté jsme porovnávali výsledky rehabilitační péče.

Součástí příloh měly být ještě fotografie cviků, které jsme cvičili s pacienty, ale nepodařilo se mi změnit pozadí, proto raději použijeme fotografie z příslušné literatury.

### 8.2 KAZUISTIKA I.

#### Anamnéza:

**Věk:** 27 let

**Pohlaví:** žena

**Diagnóza:** Syndrom bolestivého ramene vpravo

**Rodinná anamnéza:** Matka má zvýšený cholesterol.

Otec má vrozenou vadu kyčle – rozpad hlavice stehenní kosti.

**Osobní anamnéza:** Prodělala běžné dětské choroby.

Trpí lehčí krátkozrakostí.

Je bez léků, bez abusu.

Dominantní končetiny jsou pravé.

**Gynekologická anamnéza:** 1 potrat 10/2013, 1 fyziologický porod 9/2014, bez komplikací.

**Pracovní anamnéza:** Masérka, momentálně na rodičovské dovolené.

**Sportovní anamnéza:** Dříve hrála aktivně národní házenou, nyní procházky se psem a kočárem, občasné cvičení doma na eliptikalu, s gymballem, váhou vlastního těla, činkami atd.

**Sociální anamnéza:** Zajištěna, bydlí v domě s manželem a dcerou.

**Nynější onemocnění:** Asi před 4 lety začala pociťovat bolesti pravého ramene, které ji budily ze spaní. Po půl roce bolesti odezněly, ale vrátily se po porodu dcery - cca leden 2015, hlavně při nočním kojení. Bolesti se postupně zvětšovaly, ale nakonec se přestěhovaly k lopatce a opakovaně se jí blokuje žebro – po odblokování se do druhého dne zablokuje znovu. Pacientku omezují bolesti v péči o dceru. Úraz neguje.

### **Vstupní kineziologický rozbor 2. 10. 2015:**

#### **Vyšetření stoje aspekci:**

##### Pohled zezadu:

Paty jsou souměrné, mají kulovitý tvar. Achillovy šlachy jsou symetrické. Pravé lýtko výraznější. Pravá podkolenní rýha je níž než levá. Svaly na pravém stehně jsou výraznější. Gluteální svalstvo mírně povoleno. Pravá SIPS je výše než levá. Tajle vpravo je vykrojenější. Paravertebrální val je výraznější vpravo, hlavně v torakální oblasti. Mezilopatkové svalstvo oslabené. U pravé lopatky je její dolní úhel výš než u levé, ale pravé rameno je níž. Přetížený m. trapezius oboustranně-výrazněji vpravo. Hlava je držena v mírném předsunu.

##### Pohled z boku:

Ramena držena v protrakci, hlava v mírném předsunu. Páteř zploštělá – torakální kyfóza i lumbální lordóza vyrovnány.

##### Pohled zpredu:

Příčně ploché nohy, na levé DK začínající digiti hamati. Více je zatěžováno pravé lýtko a stehno. Pately nejsou ve stejné výšce – pravá níže. Pravá SIAS je mírně výše. Břišní stěna ochablá. Tajle je vpravo výraznější, stejně jako m. trapezius. Ramena držena v protrakci (pravé více).

#### **Vyšetření palpaci:**

Zvýšené napětí v m. tensor fascia latae pravé DK, m. piriformis na pravé straně, dále paravertebrálního valu torakální oblasti vpravo a m. quadratus lumborum vpravo.

Výrazné TrPs a TPs v okolí obou lopatek, více vpravo v m. trapezius - střední vlákna, m. levator scapulae, dále v m. trapezius – horní vlákna, také na m. serratus anterior pravé strany. Zablokované AC skloubení. Palpačně bolestivý m. supraspinatus, m. infraspinatus, m. subscapularis a m. biceps humeri – caput longum, dále i mm. pectorales.

<b>Pohyb</b>	<b>LRK</b>	<b>PRK</b>
Flexe	180°	160°
Extenze	40°	30°
Abdukce	180°	155° s mírným souhybem
Zevní rotace pasivně	90°	80° s bolestí
Vnitřní rotace	90°	70° s bolestí

*Tabulka 1: Goniometrické vyšetření PRK*

<b>Pohyb</b>	<b>PRK</b>	<b>LRK</b>
Flexe	4+	5
Extenze	4	4+
Abdukce	4	5
Zevní rotace	3+	4+
Vnitřní rotace	3+	4+

*Tabulka 2: Svalový test pro ramenní klouby dle Jandy*

<b>Testované svaly</b>	<b>Sin.</b>	<b>Dx.</b>
M. trapezius - horní vlákna	Malé zkrácení	Malé zkrácení
M. levator scapulae	Malé zkrácení	Malé zkrácení
M. pectoralis - pars claviculáris	Nejde o zkrácení	Nejde o zkrácení
– pars sternalis	Malé zkrácení	Malé zkrácení
- pars abdominalis	Nejde o zkrácení	Malé zkrácení
M. tensor fascia latae	Nejde o zkrácení	Malé zkrácení
M. piriformis	Nejde o zkrácení	Malé zkrácení

*Tabulka 3: Vstupní testování zkrácených svalů dle Jandy I*

### **Vyšetření základních hybných stereotypů:**

- Flexe šíje: Provádí správně předklonem.
- Abdukce v ramenním kloubu: Stereotyp abdukce v levém ramenním kloubu je prováděn správně. Při abdukci pravého ramenního kloubu dochází nejprve k aktivaci m. trapezius a m. levator scapulae, takže nejdříve elevuje rameno, potom provádí abdukci.
- Klik – vzpor: Nproveden pro bolest.
- Flexe trupu: Provádí správně.
- Extenze v kyčelním kloubu: Provádí správně.
- Abdukce v kyčelním kloubu: Provádí tensorovým mechanismem.

### **Zkoušky hodnotící pohyblivost páteře:**

- Schoberův příznak: 7 cm
- Stiborův příznak: 14 cm
- Thomayerův příznak: 0
- Lateroflexe: dx. 23 cm, sin. 26,5 cm
- Ottův příznak: index sagitální pohyblivosti Thp je 9 cm
- Čepojův příznak: 2 cm
- Forestier: negativní

	<b>Pravá DK</b>	<b>Levá DK</b>
<b>Funkční délka DK</b>	80cm	82 m

*Tabulka 4: Porovnání délky DKK*

### **Testování HSSP:**

1. Brániční test: Pacient sám neudrží výdechové postavení hrudníku, vede se mu to až při pomoci terapeuta.
2. Test břišního lisu: Pacient provádí správně.
3. Extenční test: Pacient provádí maximální aktivaci paravertebrálních svalů v oblasti dolní Thp a horní Lp.

4. Flexe trupu: Pacient provádí správně.

**Testování HSSP pomocí tonometru:**

- Testování m. transversus abdominis a m. obliquus abdominis internus a jejich stabilizační funkce vleže na břiše: U pacienta klesl tlak o 5 mmHg.
- Testování m. transversus abdominis a jeho stabilizační funkce vleže na zádech: U pacienta klesl tlak o 2 mmHg, tudíž zapojil m. iliopsoas.
- Testování m. transversus abdominis a jeho stabilizační funkce vleže na zádech v kombinaci s elevací DK: U pacienta se zvýšil tlak o 3 mmHg.

**Neurologické testování:**

- Vyšetření taxy: přesné, bez přestřelování.
- Vyšetření čítí: povrchové vnímáno stejně a správně, hluboké v normě.

<b>Reflex</b>	<b>PHK</b>	<b>LHK</b>
<b>Bicipitový</b>	Hyporeflexie	Normoreflexie
<b>Tricipitový</b>	Normoreflexie	Normoreflexie
<b>Styloradiální</b>	Normoreflexie	Normoreflexie
<b>Pronační</b>	Normoreflexie	Normoreflexie
<b>Flexorů prstů</b>	Normoreflexie	Normoreflexie

*Tabulka 5: Vstupní vyšetření reflexů I*

**Krátkodobá rehabilitační péče:**

Snížení bolestivosti, uvolnění okolních tkání PRK, snížit napětí paravertebrálních svalů, zvýšení rozsahu pohybu v PRK, posílení HSSP a nácvik správného stereotypu dýchání, posílení svalstva PRK, břišního svalstva, mezilopatkového svalstva, srovnat délku dolních končetin.

### **Dlouhodobá rehabilitační péče:**

Správná ergonomie zacházení s dítětem, následně práce.

### **Pomůcky:**

Overball, gymball, theraband, togu válec.

### **Zhodnocení vstupní rehabilitační péče:**

Rozsah hybnosti mírně zlepšen. Využití cvičení podle vývojových vzorů, v uzavřených řetězcích, MMT na tkáň kolem PRK, ošetření TrPs a TPů presurou, PIR mm. pectorales, m. supraspinatus, m. infraspinatus, m. subscapularis, m. trapezius, m. levator scapulae, m. biceps humeri – caput longum. Rozdílnou délku DKK jsme napravili pomocí Dornovy metody. Mobilizace AC kloubu.

### **Výsledný kineziologický rozbor 7. 12. 2015:**

#### **Vyšetření stoje aspekci:**

##### Pohled zezadu:

Paty jsou souměrné, mají kulovitý tvar. Achillovy šlachy jsou symetrické. Pravé lýtko výraznější. Podkolenní rýhy ve stejné výšce. Svaly na pravém stehně jsou výraznější. Subgluteální rýhy souměrné. Gluteální svalstvo symetrické. SIPS jsou ve stejné výšce. Tajle souměrné. Mezilopatkové svalstvo posílené. U pravé lopatky je její dolní úhel výš než u levé, ale pravé rameno je níže. Mírně přetížený m. trapezius oboustranně. Hlava je držena v ose páteře.

##### Pohled z boku:

Ramena držena v mírné protrakci, hlava v ose páteře. Páteř zploštělá – torakální kyfóza i lumbální lordóza vyrovnány.



### Pohled zředu:

Příčně ploché nohy méně než byly. Digiti hamati se srovnaly. Více je zatěžováno pravé lýtko a stehno. Pately jsou ve stejné výšce. SIAS ve stejné výšce. Břišní stěna silnější. Tajle symetrické, stejně jako kontura ramen - m. trapezius. Ramena držena v protrakci výrazně méně.

### **Vyšetření palpací:**

Zvýšené napětí v m. tensor fascia latae pravé DK povolilo, m. piriformis na pravé straně zmizelo, dále paravertebrálního valu torakální oblasti vpravo a m. quadratus lumborum vpravo - povolilo. Výrazné TrPs a TPs v okolí obou lopatek, více vpravo v m. trapezius - střední vlákna, m. levator scapulae, dále v m. trapezius – horní vlákna, také na m. serratus anterior pravé strany – vše výrazně zlepšeno. Bolestivé změny v okolí PRK nenalezeny.

<b>Pohyb</b>	<b>LRK</b>	<b>PRK</b>
Flexe	180°	180°
Extenze	40°	40°
Abdukce	180°	180°
Zevní rotace	90°	90°
Vnitřní rotace	90°	90°

*Tabulka 6: Výstupní goniometrické vyšetření ramenních kloubů*

<b>Pohyb</b>	<b>LHK</b>	<b>PHK</b>
Flexe	5	5
Extenze	4+	4+
Abdukce	5	4+
Zevní rotace	4+	4
Vnitřní rotace	4+	4

*Tabulka 7: Výstupní ST svalů ramenních kloubů dle Jandy*

<b>Testované svaly</b>	<b>Sin.</b>	<b>Dx.</b>
M. trapezius - horní vlákna	Nejde o zkrácení	Malé zkrácení
M. levator scapulae	Nejde o zkrácení	Nejde o zkrácení
M. pectoralis – pars clavicularis	Nejde o zkrácení	Nejde o zkrácení
– pars sternalis	Nejde o zkrácení	Nejde o zkrácení
– pars abdominalis	Nejde o zkrácení	Nejde o zkrácení
M. tensor fascia latae	Nejde o zkrácení	Nejde o zkrácení
M. piriformis	Nejde o zkrácení	Nejde o zkrácení

*Tabulka 8: Výstupní testování zkrácených svalů dle Jandy I*

### **Vyšetření základních hybných stereotypů**

- Flexe šíje: Provádí správně.
- Abdukce v ramenním kloubu: Provádí správně.
- Klik – vzpor: Provádí správně.
- Flexe trupu: Provádí správně.
- Extenze v kyčelním kloubu: Provádí správně.
- Abdukce v kyčelním kloubu: Provádí správně.

### **Zkoušky hodnotící pohyblivost páteře:**

- Schoberův příznak: 7 cm
- Stiborův příznak: 14 cm
- Thomayerův příznak: 0
- Lateroflexe: dx. 24,5 cm, sin. 26,5 cm
- Ottův příznak: index sagitální pohyblivosti Thp je 9 cm
- Čepojův příznak: 3 cm
- Forestier: negativní

	<b>Pravá DK</b>	<b>Levá DK</b>
<b>Funkční délka DK</b>	80cm	80,5 cm

*Tabulka 9: Výstupní porovnání délky DKK I*

### **Testování HSSP:**

1. Brániční test: Pacient provádí správně.
2. Test břišního lisu: Pacient provádí správně.
3. Extenční test: Pacient provádí správně.
4. Flexe trupu: Pacient provádí správně.

### **Testování HSSP pomocí tonometru:**

- Testování m. transversus abdominis a m. obliquus abdominis internus a jejich stabilizační funkce vleže na břiše: U pacienta klesl tlak o 7 mmHg.
- Testování m. transversus abdominis a jeho stabilizační funkce vleže na zádech: U pacienta vzrostl tlak o 3 mmHg.
- Testování m. transversus abdominis a jeho stabilizační funkce vleže na zádech v kombinaci s elevací DK: U pacienta se tlak zvýšil o 1 mmHg.

### **Neurologické testování:**

- Vyšetření taxy: přesné, bez přestřelování.
- Vyšetření cití: povrchové vnímáno stejně a správně, hluboké v normě.

<b>Reflex</b>	<b>PHK</b>	<b>LHK</b>
<b>Bicipitový</b>	Hyporeflexie	Normoreflexie
<b>Tricipitový</b>	Normoreflexie	Normoreflexie
<b>Styloradiální</b>	Normoreflexie	Normoreflexie
<b>Pronační</b>	Normoreflexie	Normoreflexie
<b>Flexorů prstů</b>	Normoreflexie	Normoreflexie

*Tabulka 10: Výstupní vyšetření reflexů I*

### **Zhodnocení výstupní rehabilitační péče:**

Rozsah hybnosti zvětšen. Oslabené svaly a HSSP posíleny, přetížené svaly povoleny. Využití cvičení podle vývojových vzorů, v uzavřených i otevřených řetězcích. Bolesti zmizely, PRK se stabilizoval.

## 8.3 KAZUISTIKA II.

### Anamnéza:

**Věk:** 30 let

**Pohlaví:** žena

**Diagnóza:** VAS Lp, porucha neuromuskulární stabilizace L/S páteře

**Rodinná anamnéza:** Matka má hypertenzi, otec trpí dnou.

**Osobní anamnéza:** V roce 1985 operována tříselná kýla vpravo.

Prodělala běžná dětská onemocnění.

Léky neužívá, abúzus neuvádí.

Dominantní končetiny jsou levé.

**Gynekologická anamnéza:** 1 fyziologický porod 8/2014, bez komplikací.

**Pracovní anamnéza:** Zdravotní sestra, momentálně na rodičovské dovolené.

**Sportovní anamnéza:** Procházky s kočářem, občasné cvičení doma na rotopedu,  
s gymballem atd.

**Sociální anamnéza:** Zajištěna, bydlí v bytě s přítelem a synem – 3. patro bez výtahu.

**Nynější onemocnění:** Od narození syna trpí bolestmi Lp a Cp, a to hlavně po zátěži.

Pacientku omezují bolesti v péči o syna.

Úraz neguje.

### Vstupní kineziologický rozbor 7. 10. 2015:

#### **Vyšetření aspektů:**

##### Pohled zezadu:

Paty jsou souměrné, mají kulovitý tvar. Příčná i podélná klenba nožní je pokleslá na obou dolních končetinách. Achillovy šlachy jsou na obou dolních končetinách symetrické, stejně jako fibulární a tibiální strany obou lýtek. Podkolenní rýhy ve stejné výšce. Kontury stehen na mediální i laterální straně obou DKK jsou symetrické. Subgluteální rýhy ve

stejně výšce. Gluteální svalstvo povoleno. SIPS stejně vysoko. Tajle vlevo výraznější. Paravertebrální val je výraznější vlevo - hlavně v torakální oblasti. Mezilopatkové svalstvo je oslabené. Přetížený m. trapezius - výrazněji vlevo, hlava držena v mírném předklonu.

Pohled z boku:

Pánev držena v antevertzi, lumbální hyperlordóza, zploštělá torakální kyfóza. Oba ramenní klouby drženy v protrakci, hlava v mírném předsunu.

Pohled zředu:

Paty souměrné, kontura lýtek i stehen souměrná, pately souměrné, obě SIAS ve stejné výšce, břišní stěna ochablá, tajle vlevo výraznější, trapéz výraznější vlevo, mírná protrakce ramen.

**Vyšetření palpací:**

Ze zadu:

Křížová kost v horizontálním postavení, zvýšené napětí tkání kolem SI skloubení vlevo, TrPs a TP v okolí levé lopatky v m. trapezius - střední vlákna, m. levator scapulae, dále v m. trapezius – horní vlákna oboustranně, ale levý více.

Zpředu:

Bolestivé změny při úponu m. rectus abdominis a m. iliacus na levé straně, zvýšená aktivita adduktorů levého kyčelního kloubu, zvýšené napětí mm. pectorales.

<b>Testování zkrácených svalů</b>	<b>Sin.</b>	<b>Dx.</b>
M. trapezius - horní vlákna	Malé zkrácení	Malé zkrácení
M. levator scapulae	Malé zkrácení	Malé zkrácení
M. pectoralis – pars clavicularis	Nejde o zkrácení	Nejde o zkrácení
– pars sternalis	Malé zkrácení	Malé zkrácení
– pars abdominalis	Malé zkrácení	Nejde o zkrácení
M. iliopsoas	Malé zkrácení	Nejde o zkrácení
Mm. adductores	Malé zkrácení	Nejde o zkrácení

*Tabulka 11. Vstupní testování zkrácených svalů dle Jandy II*

### **Vyšetření základních hybných stereotypů:**

- Flexe šíje: Provádí správně předklonem.
- Abdukce v ramenním kloubu: Stereotyp v levém ramenním kloubu je prováděn správně. Při abdukci pravého ramenního kloubu dochází nejprve k aktivaci m. quadratus lumborum, ta se projeví tak, že se trup ukloní na opačnou stranu, než je strana vyšetřovaná.
- Klik – vzpor: Provádí správně.
- Flexe trupu: Zapíná m. iliopsoas.
- Extenze v kyčelním kloubu: M. gluteus maximus se zapíná později.
- Abdukce v kyčelním kloubu: Provádí správně.

### **Zkoušky hodnotící pohyblivost páteře:**

- Schoberův příznak: 3 cm – omezení v úseku Thp.
- Stiborův příznak: 7 cm
- Thomayerův příznak: -5 cm
- Lateroflexe: dx. 23,5 cm. sin. 22 cm
- Ottův příznak: index sagitální pohyblivosti Thp je 7 cm
- Čepojův příznak: 3 cm
- Forestier: negativní

### **Testování HSSP:**

1. Brániční test: Pacient provádí správně.
2. Test břišního lisu: Hrudník je v inspiračním postavení a zvyšuje se aktivita paravertebrálních svalů.
3. Extenční test: Pacient provádí maximální aktivaci paravertebrálních svalů v oblasti dolní Thp a horní Lp.
4. Flexe trupu: Pacient provádí správně.

### **Vyšetření HSSP pomocí tonometru:**

- Testování m. transversus abdominis a m. obliquus abdominis internus a jejich stabilizační funkce vleže na břiše: U pacienta klesl o 6 mmHg.
- Testování m. transversus abdominis a jeho stabilizační funkce vleže na zádech: U pacienta klesl tlak o 2 mmHg, tudíž zapojil m. iliacus.
- Testování m. transversus abdominis a jeho stabilizační funkce vleže na zádech v kombinaci s elevací DK: U pacienta se tlak zvýšil o 3 mmHg.

### **Neurologické testování:**

- Vyšetření taxy: Přesné, bez přestřelování.
- Vyšetření cití: Povrchové vnímáno stejně a správně, hluboké v normě.

<b>Reflex</b>	<b>PHK</b>	<b>LHK</b>
<b>Patelární</b>	Normoreflexie	Normoreflexie
<b>Achillovy šlachy</b>	Normoreflexie	Normoreflexie
<b>Medioplantární</b>	Normoreflexie	Normoreflexie

*Tabulka 12: Vstupní vyšetření reflexů II*

### **Krátkodobý rehabilitační plán:**

Snížení bolestí, uvolnění tkání v okolí páteře, zvýšení rozsahu páteře, nácvik aktivace HSSP.

### **Dlouhodobý rehabilitační plán:**

Ergonomie při manipulaci s dítětem a následně v práci.

### **Pomůcky:**

Overball, gymball, togu válec.

### **Zhodnocení vstupní rehabilitační péče:**

Využití cvičení podle vývojových vzorů, v uzavřených řetězcích, MMT na lumbální oblast, mobilizace SI vlevo, PIR mm. pectorales, m. trapezius, m. levator scapulae, mm. adductores, m. iliopsoas.

### **Výstupní kineziologický rozbor 4. 1. 2016:**

#### **Vyšetření aspekci:**

##### Pohled zezadu:

Paty jsou souměrné, mají kulovitý tvar. Příčná i podélná klenba nožní je pokleslá na obou dolních končetinách. Achillovy šlachy jsou na obou dolních končetinách symetrické, stejně jako fibulární a tibiální strany obou lýtek. Podkolenní rýhy ve stejné výšce. Kontury stehů na mediální i laterální straně obou DKK jsou symetrické. Subgluteální rýhy ve stejné výšce. Gluteální svalstvo posílené. SIPS stejně vysoko. Tajle vlevo vyrovnanější. Paravertebrální svaly symetrické, nepřetížené. Mezilopatkové svalstvo je posílenější. M. trapezius volnější, hlava držena v ose páteře.

##### Pohled z boku:

Pánevní držena v mírnější antevertzi a lumbální hyperlordózy se trochu zmírnila. Zploštělá torakální kyfóza. Oba ramenní klouby se srovnaly, hlava v ose páteře. Rozvíjení Lp do flexe v normě.

##### Pohled zepředu:

Paty souměrné, kontura lýtek i stehů souměrná, pately souměrné, obě SIAS ve stejné výšce, břišní stěna posílená, tajle vlevo vyrovnanější, m. trapezius volnější, držení ramen v ose.

#### **Vyšetření palpací:**

##### Zezadu:

Křížová kost v horizontálním postavení se trochu srovnala, zůstalo menší napětí v m. trapezius sin.



### Zpředu:

Nenalezeny žádné bolestivé změny.

<b>Testování zkrácených svalů</b>	<b>Sin.</b>	<b>Dx.</b>
M. trapezius - horní vlákna	Malé zkrácení	Nejde o zkrácení
M. levator scapulae	Nejde o zkrácení	Nejde o zkrácení
M. pectoralis – pars clavicolaris	Nejde o zkrácení	Nejde o zkrácení
– pars sternalis	Nejde o zkrácení	Nejde o zkrácení
– pars abdominalis	Nejde o zkrácení	Nejde o zkrácení
M. iliopsoas	Nejde o zkrácení	Nejde o zkrácení
Mm. adductores	Nejde o zkrácení	Nejde o zkrácení

*Tabulka 13: Výstupní testování zkrácených svalů dle Jandy II*

### **Vyšetření základních hybných stereotypů:**

- Flexe šíje: Provádí správně předklonem.
- Abdukce v ramenním kloubu: Provádí správně.
- Klik – vzpor: Provádí správně.
- Flexe trupu: Provádí správně.
- Extenze v kyčelním kloubu: Provádí správně.
- Abdukce v kyčelním kloubu: Provádí správně.

### **Zkoušky hodnotící pohyblivost páteře:**

- Schoberův příznak: 3 cm – omezení v úseku Thp.
- Stiborův příznak: 7 cm
- Thomayerův příznak: -5 cm
- Lateroflexe: dx. 23,5 cm. sin. 23 cm
- Ottův příznak: index sagitální pohyblivosti Thp je 7 cm
- Čepojův příznak: 3 cm
- Forestier: negativní

### **Testování HSSP:**

1. Brániční test: Provádí správně.
2. Test břišního lisu: Provádí správně.
3. Extenční test: Provádí správně.
4. Flexe trupu: Provádí správně.

### **Vyšetření HSSP pomocí tonometru:**

- Testování m. transversus abdominis a m. obliquus abdominis internus a jejich stabilizační funkce vleže na břiše: U pacienta klesl o 7 mmHg.
- Testování m. transversus abdominis a jeho stabilizační funkce vleže na zádech: U pacienta se tlak zvýšil o 3 mmHg.
- Testování m. transversus abdominis a jeho stabilizační funkce vleže na zádech v kombinaci s elevací DK: U pacienta se tlak zůstal neměnný.

### **Neurologické testování:**

- Vyšetření taxy: Přesné, bez přestřelování.
- Vyšetření cití: Povrchové vnímáno stejně a správně, hluboké v normě.

<b>Reflex</b>	<b>PHK</b>	<b>LHK</b>
<b>Patelární</b>	Normoreflexie	Normoreflexie
<b>Achillovy šlachy</b>	Normoreflexie	Normoreflexie
<b>Medioplantární</b>	Normoreflexie	Normoreflexie

*Tabulka 14: Výstupní vyšetření reflexů II*

### **Zhodnocení výstupní rehabilitační péče:**

Využití cvičení podle vývojových vzorů, v uzavřených i otevřených řetězcích. U pacientky přestaly bolesti zad. Oslabené svaly a HSSP posíleny, přetížené svaly povoleny.

## 8.4 KAZUISTIKA III.

### Anamnéza:

**Věk:** 28 let

**Pohlaví:** žena

**Diagnóza:** VAS Cp

**Rodinná anamnéza:** Matka diabetes mellitus 2. typu.

**Osobní anamnéza:** Prodělala běžné dětské choroby.

Je bez léků, kuřačka.

Dominantní končetiny jsou pravé.

**Gynekologická anamnéza:** 1 porod CS kvůli komplikacím 1/2015.

**Pracovní anamnéza:** Pokladní v supermarketu, momentálně na rodičovské dovolené.

**Sportovní anamnéza:** Procházky se psem a kočárem.

**Sociální anamnéza:** Zajištěna, bydlí v bytě s manželem a synem.

**Nynější onemocnění:** Asi před rokem začala pociťovat ztuhlost šíje, která se zhoršovala po delším kojení nebo chování syna. Řešeno nahříváním.

Bolesti pacientku omezují v péči o syna. Úraz neguje.

### Vstupní kineziologický rozbor 9. 10. 2015:

#### **Vyšetření aspektů:**

#### Pohled zezadu:

Paty souměrné, kontura lýtek i stehen souměrná, zákolenní rýhy ve stejné výšce, subgluteální rýhy ve stejné výšce, gluteální svalstvo povoleno, SIPS symetrické, tajle vpravo vykrojenější, paravertebrální val výrazný vpravo, hlavně v torakální oblasti, mezilopatkové svalstvo oslabené, m. trapezius přetížený - výrazněji vpravo, hlava nakloněna doprava.

### Pohled z boku:

Držení pánve v anteverzi, lumbální hyperlordóza, zvýšená kyfóza Thp, ramenní klouby v protrakci, hlava nakloněna doprava.

### Pohled zepředu:

Podélně ploché nohy, lýtka i stehna zatěžovány souměrně, pately ve stejné výšce, SIAS ve stejné výšce, břišní stěna ochablá, jizva po CS zhojená, ale stále místy červená tajle vpravo výraznější, m. trapezius výraznější vpravo, mírná protrakce ramen, přetížené mm. pectorales.

### **Vyšetření palpací:**

#### Zezadu:

Zvýšené napětí m. quadratus lumborum vpravo, výrazné TrPs v okolí pravé lopatky, hlavně ve vláknech m. levator scapulae, dále v m. trapezius – horní vlákna pravé strany, a zvýšené napětí těchto svalů oboustranně.

#### Zepředu:

Bolestivé změny v průběhu m. pectoralis major.

<b>Testování zkrácených svalů</b>	<b>Sin.</b>	<b>Dx.</b>
M. trapezius - horní vlákna	Malé zkrácení	Malé zkrácení
M. levator scapulae	Malé zkrácení	Malé zkrácení
M. pectoralis – pars clavicularis	Nejde o zkrácení	Nejde o zkrácení
– pars sternalis	Malé zkrácení	Malé zkrácení
– pars abdominalis	Nejde o zkrácení	Malé zkrácení
M. quadratus lumborum	Nejde o zkrácení	Malé zkrácení

*Tabulka 15: Vstupní testování zkrácených svalů III*

### **Vyšetření základních hybných stereotypů:**

- Flexe šíje: Provádí správně, začíná předklonem.
- Abdukce v ramenním kloubu: Provádí správně.
- Klik – vzpor: Propadá se oblast horní hrudní páteře.
- Flexe trupu: Zapojuje se m. iliopsoas.
- Extenze v kyčelním kloubu: M. gluteus se zapíná později.
- Abdukce v kyčelním kloubu: Levá DK provádí správně, na pravé převládá kvadrátový mechanismus.

### **Zkoušky hodnotící pohyblivost páteře:**

- Schoberův příznak: 5 cm
- Stiborův příznak: 10 cm
- Thomayerův příznak: -5 cm
- Lateroflexe: dx. 20 cm. sin. 19,5 cm
- Ottův příznak: index sagitální pohyblivosti Thp je 5 cm
- Čepojův příznak: 2 cm
- Forestier: negativní

### **Vyšetření HSSP pomocí tonometru:**

- Testování m. transversus abdominis a m. obliquus abdominis internus a jejich stabilizační funkce vleže na břiše: U pacienta klesl o 2 mmHg.
- Testování m. transversus abdominis a jeho stabilizační funkce vleže na zádech: U pacienta vzrostl tlak o 16 mmHg, tudíž zapojil globální stabilizátory.
- Testování m. transversus abdominis a jeho stabilizační funkce vleže na zádech v kombinaci s elevací DK: U pacienta se zvýšil o 3 mmHg.

### **Neurologické testování:**

- Vyšetření taxy: přesné, bez přestřelování.
- Vyšetření cití: povrchové vnímáno stejně a správně, hluboké v normě.

<b>Reflex</b>	<b>PHK</b>	<b>LHK</b>
<b>Bicipitový</b>	Normoreflexie	Normoreflexie
<b>Tricipitový</b>	Normoreflexie	Normoreflexie
<b>Styloradiální</b>	Normoreflexie	Normoreflexie
<b>Pronační</b>	Normoreflexie	Normoreflexie
<b>Flexorů prstů</b>	Normoreflexie	Normoreflexie

*Tabulka 16: Vstupní vyšetření reflexů III*

**Krátkodobá rehabilitační plán:**

Zbavení se pocitu ztuhlosti šíje, uvolnění okolních tkání C/Th a Th/L přechodu, nácvik bráničního dýchání, aktivace HSSP.

**Dlouhodobý rehabilitační plán:**

Aktivace HSSP a svalstva pánevního dna při běžných denních aktivitách, správná ergonomie při manipulaci s dítětem.

**Pomůcky:**

Overball, gymball, togu válec.

**Zhodnocení vstupní rehabilitační péče:**

Využití cvičení podle vývojových vzorů, v uzavřených i otevřených řetězcích. MMT tkání kolem páteře, PIR mm. pectorales, m. trapezius horní vlákna, m. levator scapulae, m. quadratus lumborum. Pacient poučen o autoterapii. Po první terapii pacient popisuje „odlehčení hlavy“, rozsahy pohybů zvětšeny.

## **Výstupní kineziologický rozbor 5. 1. 2016:**

### **Vyšetření aspekci:**

#### **Pohled zezadu:**

Paty souměrné, kontura lýtek i stehen souměrná, podkolenní rýhy ve stejné výšce, subgluteální rýhy ve stejné výšce, gluteální svalstvo posílené, SIPS symetrické, tajle symetrické, paravertebrální svaly symetrické, mezilopatkové svalstvo posílené, m. trapezius volnějši, symetrický, hlava v ose páteře.

#### **Pohled z boku:**

Držení pánve v mírnější anteverzi, lumbální hyperlordóza trochu zmírněna, zvýšená kyfóza Thp trochu zmírněna, ramenní klouby v ose, hlava v ose páteře.

#### **Pohled zepředu:**

Podélně ploché nohy, lýtka i stehna zatěžovány souměrně, pately ve stejné výšce, SIAS ve stejné výšce, břišní stěna posílená, tajle symetrické, m. trapezius symetrický volnějši, mírná protrakce ramen srovnána do osy, mm. pectorales uvolněny.

### **Vyšetření palpací:**

#### **Zezadu:**

Zvýšené napětí m. quadratus lumborum vpravo uvolněno, výrazné TrPs v m. levator scapulae, dále v m. trapezius nenalezeny.

#### **Zepředu:**

M. pectoralis major palpačně nebolestivý.

<b>Testování zkrácených svalů</b>	<b>Sin.</b>	<b>Dx.</b>
M. trapezius - horní vlákna	Nejde o zkrácení	Nejde o zkrácení
M. levator scapulae	Nejde o zkrácení	Nejde o zkrácení
M. pectoralis – pars clavicularis	Nejde o zkrácení	Nejde o zkrácení
– pars sternalis	Nejde o zkrácení	Nejde o zkrácení
– pars abdominalis	Nejde o zkrácení	Nejde o zkrácení
M. quadratus lumborum	Nejde o zkrácení	Nejde o zkrácení

*Tabulka 17: Výstupní testování zkrácených svalů dle Jandy III*

#### **Vyšetření základních hybných stereotypů:**

- Flexe šíje: Provádí správně, začíná předklonem.
- Abdukce v ramenním kloubu: Provádí správně.
- Klik – vzpor: Provádí správně.
- Flexe trupu: Provádí správně.
- Extenze v kyčelním kloubu: Provádí správně.
- Abdukce v kyčelním kloubu: Provádí správně.

#### **Zkoušky hodnotící pohyblivost páteře:**

- Schoberův příznak: 5 cm
- Stiborův příznak: 10 cm
- Thomayerův příznak: -5 cm
- Lateroflexe: dx. 20 cm. sin. 19,5 cm
- Ottův příznak: index sagitální pohyblivosti Thp je 5 cm
- Čepojův příznak: 2 cm
- Forestier: negativní

#### **Vyšetření HSSP pomocí tonometru:**

- Testování m. transversus abdominis a m. obliquus abdominis internus a jejich stabilizační funkce vleže na břiše: U pacienta klesl o 6 mmHg.
- Testování m. transversus abdominis a jeho stabilizační funkce vleže na zádech: U pacienta vzrostl tlak o 4 mmHg.
- Testování m. transversus abdominis a jeho stabilizační funkce vleže na zádech v kombinaci s elevací DK: U pacienta zůstal tlak stejný.



### Neurologické testování:

- Vyšetření taxy: přesné, bez přestřelování.
- Vyšetření cití: povrchové vnímáno stejně a správně, hluboké v normě.

<b>Reflex</b>	<b>PHK</b>	<b>LHK</b>
<b>Bicipitový</b>	Hyporeflexie	Normoreflexie
<b>Tricipitový</b>	Normoreflexie	Normoreflexie
<b>Styloradiální</b>	Normoreflexie	Normoreflexie
<b>Pronační</b>	Normoreflexie	Normoreflexie
<b>Flexorů prstů</b>	Normoreflexie	Normoreflexie

*Tabulka 18: Výstupní vyšetření reflexů III*

### Krátkodobá rehabilitační plán:

Zbavení se pocitu ztuhlosti šije, uvolnění okolních tkání C/Th a Th/L přechodu, posílení HSSP.

### Dlouhodobý rehabilitační plán:

Naučit se správně zapojit HSSP a svalstvo pánevního dna při běžných denních aktivitách, správná ergonomie při manipulaci s dítětem.

### Pomůcky:

Overball, gymball, togu válec.

### Zhodnocení vstupní rehabilitační péče:

Využití cvičení podle vývojových vzorů, v uzavřených i otevřených řetězcích. U pacientky přestaly bolesti zad. Oslabené svaly a HSSP posíleny, přetížené svaly povoleny.

## 8.5 KAZUISTIKA IV.

### Anamnéza:

**Věk:** 28 let

**Pohlaví:** muž

**Diagnóza:** stav po artroskopii kolene pro rupturu mediálního menisku

**Rodinná anamnéza:** matka trpí anémií, otec žaludeční problémy

**Osobní anamnéza:** Běžné dětské choroby.

1999 fraktura radia PHK.

Od 2009 vředová choroba – občas bere Helicid.

2010 fraktura zánártní kůstky PDK.

Dominantní končetiny pravé.

Od 2014 nekouří, dříve 7 cigaret denně.

**Pracovní anamnéza:** Elektrikář montér.

**Sociální anamnéza:** Zabezpečen, bydlí v domě s manželkou a dětmi – 3 schody

**Nynější onemocnění:** Cca 1 rok bolesti pravého kolene, které se postupně zhoršovaly

– možný vznik při práci, časté klečení, podřep a zvedání, úraz nejuje. Přibližně stejně dlouhou dobu pociťuje bolesti v zádech v bederní oblasti, občas krční oblasti, která vede k bolestem hlavy. V září 2015 navštívil ortopedii, odkud ho poslali na NMR, tam potvrdili rupturu mediálního menisku. Zároveň začal rehabilitovat se zády. Dne 5. 12. 2015 operován, 14. 12. vyndány stehy a vráceny francouzské hole (FH).

## Vstupní kineziologické vyšetření 14. 9. 2015:

### **Vyšetření aspekci:**

#### Zezadu:

Pravá pata více zatěžována na vnější straně, svalstvo pravého lýtko i stehno mírně oslabené, zákolenní rýhy souměrné, gluteální rýhy nesouměrné – pravá níže, gluteální svalstvo ochablé, tajle souměrné, svalstvo v lumbální části oslabené, paravertebrální svalstvo výrazně přetížené v torakální oblasti, oslabené mezilopatkové svalstvo, kontura ramen souměrná, hlava držena v mírném předklonu.

#### Zboku:

Zploštělá křivka páteře, hlava držena v mírném předsunu.

#### Zepředu:

Špičky vytočeny zevně – pravá více, váha spíše na zevní hraně chodidla, pravé lýtko i stehno na vnitřní straně oslabené, patela na pravé DK tažena laterálně, SIAS souměrné, břišní stěna ochablá, tajle souměrné, kontura ramen souměrná, hlava držena v mírném předsunu.

### **Palpace:**

Oslabený m. quadriceps femoris - vastus medialis dx., zvýšené napětí m. tensor fascia latae dx., zvýšené napětí m. quadratus lumborum oboustranně, m. trapezius oboustranně, m. levator scapulae oboustranně, mm. pectorales oboustranně.

<b>Testování zkrácených svalů</b>	<b>Sin.</b>	<b>Dx.</b>
M. trapezius - horní vlákna	Malé zkrácení	Malé zkrácení
M. levator scapulae	Malé zkrácení	Malé zkrácení
M. pectoralis – pars clavicularis	Nejde o zkrácení	Nejde o zkrácení
– pars sternalis	Malé zkrácení	Malé zkrácení
– pars abdominalis	Nejde o zkrácení	Nejde o zkrácení
M. tensor fascia latae	Nejde o zkrácení	Malé zkrácení
M. iliopsoas	Nejde o zkrácení	Malé zkrácení

*Tabulka 19: Vstupní testování zkrácených svalů IV*

### **Vyšetření základních hybných stereotypů:**

- Flexe šíje: Pohyb začíná předsunem.
- Flexe trupu: Zapojuje se m. iliopsoas.
- Abdukce v ramenním kloubu: Provádí správně.
- Extenze v kyčelním kloubu: M. gluteus se zapíná později.
- Abdukce v kyčelním kloubu: Levá DK provádí správně, na pravé převládá tensorový mechanismus.
- Klik – vzpor: Ramena tažena k uším.

### **Zkoušky hodnotící pohyblivost páteře:**

- Schoberův příznak: 6 cm
- Stiborův příznak: 9 cm
- Thomayerův příznak: -10
- Lateroflexe: dx. 25 cm, sin. 26,5 cm
- Ottův příznak: index sagitální pohyblivosti Thp je 5 cm
- Čepojův příznak: 3 cm
- Forestier: negativní

<b>Funkční délka DK</b>	<b>Pravá DK</b>	<b>Levá DK</b>
14. 9. 2015	90 cm	92 cm

### **Testování HSSP:**

1. Brániční test: Nedochozí k rozšíření hrudníku, není rozšíření mezižeberních prostor a tím není možná stabilizace dolních segmentů páteře.
2. Test břišního lisu: Hrudník je v inspiračním postavení a zvyšuje se aktivita paravertebrálních svalů.
3. Extenční test: Horní úhly lopatek jsou taženy kranálně a do ADD.
4. Flexe trupu: Flexe trupu je prováděna v nádechovém postavení hrudníku.

### **Testování HSSP pomocí tonometru:**

- Testování m. transversus abdominis a m. obliquus abdominis internus a jejich stabilizační funkce vleže na břiše: Tlak klesl o 4 mmHg.
- Testování m. transversus abdominis a jeho stabilizační funkce vleže na zádech: Tlak klesl o 4 mmHg, to poukazuje na aktivitu m. iliopsoas.
- Testování m. transversus abdominis a jeho stabilizační funkce vleže na zádech v kombinaci s elevací DK: Tlak vzrostl o 6 mmHg.

### **Neurologické testování:**

- Vyšetření taxy: přesné, bez přestřelování.
- Vyšetření cití: povrchové vnímáno stejně a správně, hluboké v normě.

<b>Reflex</b>	<b>PHK</b>	<b>LHK</b>
<b>Patelární</b>	Normoreflexie	Normoreflexie
<b>Achillovy šlachy</b>	Normoreflexie	Normoreflexie
<b>Medioplantární</b>	Normoreflexie	Normoreflexie

*Tabulka 20: Vstupní vyšetření reflexů IV*

### **Kineziologické vyšetření po operaci pravého kolenního kloubu 7. 12. 2015:**

#### **Aspekce:**

Špatně nastavená výška FH. Otok a mírné začervenání operovaného kolenního kloubu.

#### **Vyšetření chůze:**

Špatný stereotyp chůze o FH, operovanou DK zatěžuje více, než má povoleno, vytáčí špičku zevně.

#### **Palpace:**

Otok a mírně zvýšená teplota operovaného kolenního kloubu.

Obvody	7. 12. 2015
Přes tuberositas tibiae	40 cm L 42 cm P
Přes patelu	39 cm L 42 cm P
10 cm nad kolenním kloubem	46 cm L 48 cm P

*Tabulka 21: Vstupní antropometrické vyšetření IV*

<b>Goniometrie</b>	<b>7. 12. 2015</b>
F kol.kl.	80°
E kol.kl.	-25°

*Tabulka 22: Vstupní goniometrické vyšetření IV*

**Krátkodobý rehabilitační plán:**

Správný stereotyp chůze o FH, zmírnění otoku, zvětšení rozsahu pohybu a síly svalů kolenního kloubu hlavně m. quadriceps femoris - vastus medialis.

**Dlouhodobý rehabilitační plán:**

Správný stereotyp chůze a lepší ergonomie práce.

**Zhodnocení vstupní rehabilitační péče:**

Izometrická kontrakce na m. quadriceps femoris – hlavně vastus medialis a mm. gluteí, nácvik správného stereotypu chůze o FH, MMT na tkáň okolo pravého kolenního kloubu, zaučen pro cvičení na doma.

Po vynětí stehů:

Péče o jizvu, posilování oslabeného m. quadriceps femoris vastus medialis, cvičení s overballem, gymbalem, podle vývojových pozic, využití prvků senzomotoriky.

## Výstupní kineziologické vyšetření 6. 1. 2016:

### **Vyšetření aspekci:**

#### Zezadu:

Pravá pata více zatěžována na vnější straně, ale méně výrazněji. Svalstvo pravého lýtko i stehna mírně posíleno, podkolenní rýhy souměrné, gluteální rýhy souměrné, gluteální svalstvo posílené, tajle souměrné, svalstvo v lumbální části posílené, paravertebrální svalstvo Thp uvolněné, mezilopatkové svalstvo posíleno, kontura ramen souměrná, hlava držena v ose páteře.

#### Zboků:

Zploštělá křivka páteře, hlava držena v ose páteře.

#### Zepředu:

Pravá špička trochu vytočena zevně, váha spíše na zevní hraně chodidla, lýtko souměrná, pately symetrické, stehna souměrná, SIAS souměrné, břišní stěna posílena, tajle souměrné, kontura ramen souměrná, hlava držena v ose páteře.

### **Palpace:**

Oslabený m. quadriceps femoris - posílen, zvýšené napětí m. tensor fascia latae dx. povoleno, zvýšené napětí m. quadratus lumborum oboustranně povoleno, m. trapezius oboustranně povoleno, m. levator scapulae oboustranně povoleno, mm. pectorales oboustranně povoleno.

<b>Testování zkrácených svalů</b>	<b>Sin.</b>	<b>Dx.</b>
M. trapezius - horní vlákna	Nejde o zkrácení	Nejde o zkrácení
M. levator scapulae	Nejde o zkrácení	Nejde o zkrácení
M. pectoralis – pars clavicularis	Nejde o zkrácení	Nejde o zkrácení
– pars sternalis	Nejde o zkrácení	Nejde o zkrácení
– pars abdominalis	Nejde o zkrácení	Nejde o zkrácení
M. tensor fascia latae	Nejde o zkrácení	Nejde o zkrácení
M. iliopsoas	Nejde o zkrácení	Nejde o zkrácení

*Tabulka 23: Výstupní testování zkrácených svalů dle Jandy IV*

### **Vyšetření základních hybných stereotypů:**

- Flexe šíje: Provádí správně.
- Flexe trupu: Provádí správně.
- Abdukce v ramenním kloubu: Provádí správně.
- Extenze v kyčelním kloubu: Provádí správně.
- Abdukce v kyčelním kloubu: Provádí správně.
- Klik – vzpor: Provádí správně.

### **Zkoušky hodnotící pohyblivost páteře:**

- Schoberův příznak: 6 cm
- Stiborův příznak: 9 cm
- Thomayerův příznak: -10
- Lateroflexe: dx. 26 cm, sin. 26,5 cm
- Ottův příznak: index sagitální pohyblivosti Thp je 5 cm
- Čepojův příznak: 3 cm
- Forestier: negativní

<b>Funkční délka DK</b>	<b>Pravá DK</b>	<b>Levá DK</b>
14. 9. 2015	90 cm	91 cm

*Tabulka 24: Výstupní porovnání délky končetin IV*

### **Testování HSSP:**

1. Brániční test: Provádí správně.
2. Test břišního lisu: Provádí správně
3. Extenční test: provádí správně.
4. Flexe trupu: Provádí správně.

### **Testování HSSP pomocí tonometru:**

- Testování m. transversus abdominis a m. obliquus abdominis internus a jejich stabilizační funkce vleže na břiše: Tlak vzrostl o 6 mmHg.
- Testování m. transversus abdominis a jeho stabilizační funkce vleže na zádech: Tlak vzrostl o 3 mmHg.



- Testování m. transversus abdominis a jeho stabilizační funkce vleže na zádech v kombinaci s elevací DK: Tlak vzrostl o 1 mmHg.

#### Neurologické testování:

- Vyšetření taxy: Přesné, bez přestřelování.
- Vyšetření čítí: Povrchové vnímáno stejně a správně, hluboké v normě.

Reflex	PHK	LHK
Patelární	Normoreflexie	Normoreflexie
Achillovy šlachy	Normoreflexie	Normoreflexie
Medioplantární	Normoreflexie	Normoreflexie

Tabulka 25: Výstupní vyšetření reflexů IV

Obvody	7. 12. 2015	6. 1. 2016
Přes tuberositas tibiae	40 cm L	40 cm L
	42 cm P	39,5 cm P
Přes patelu	39 cm L	39 cm L
	42 cm P	39,5 cm P
10 cm nad kolenním kloubem	46 cm L	46 cm L
	48 cm P	46,5 cm P

Tabulka 26: Výstupní antropometrické vyšetření IV

Goniometrie	7. 12. 2015	6. 1. 2016
F kol.kl.	80°	130°
E kol.kl.	-25°	0°

Tabulka 27: Výstupní goniometrické vyšetření IV

**Zhodnocení výstupní rehabilitační péče:**

Došlo k výraznému zlepšení rozsahů i síly v pravém kolenním kloubu. Využívali jsme prvky senzomotoriky, cvičení podle vývojových vzorů, cvičení v uzavřených řetězcích. U pacienta přestaly bolesti zad i kolene. Oslabené svaly a HSSP posíleny, přetížené svaly povoleny.

Ukázku použitých cviků můžeme najít v příloze C.

## 9 Výsledky testování

Výsledným testováním jsme zjistili, že všichni 4 probandi se velmi zlepšili. Posílili svaly ochablé, uvolnili svaly přetížené, zbavili se bolestí, zvýšili rozsah pohybu tam, kde bylo potřeba. Naučili se lépe vnímat své tělo, korigovat se v klidu i při pohybu a pomalu si fixují správné hybné stereotypy, které jsme se je snažili naučit.

**Hypotéza 1:** Předpokládám, že probandi ženského pohlaví, kteří mají malé děti, budou mít značně zvýšené napětí svalů v okolí krční a horní hrudní páteře od chování dětí nebo jejich zvedání nebo od špatné polohy při kojení.

Proband I: Před terapií: TrPs a TPs v okolí obou lopatek, více vpravo v m. trapezius

- střední vlákna, m. levator scapulae, dále v m. trapezius
- horní vlákna.

Po terapii: TrPs a TPs v okolí obou lopatek, více vpravo v m. trapezius

- střední vlákna, m. levator scapulae, dále v m. trapezius
- horní vlákna, výrazně zlepšeno.

Proband II: Před terapií: TrPs a TPs v okolí levé lopatky v m. trapezius - střední vlákna, m. levator scapulae, dále v m. trapezius – horní vlákna oboustranně, ale levý více.

Po terapii: Zůstalo menší napětí v m. trapezius sin.

Proband III: Před terapií: TrPs v okolí pravé lopatky, hlavně ve vláknech m. levator scapulae, dále v m. trapezius – horní vlákna pravé strany, zvýšené napětí těchto svalů oboustranně.

Po terapii: TrPs v m. levator scapulae a v m. trapezius nenalezeny.

**Hypotéza 2:** Předpokládám, že bolesti zad u žen po porodu jsou způsobené oslabením HSSP a jeho posílením zmizí. Bolestí se zbavily všechny ženy.

Proband I: Testování HSSP pomocí tonometru před terapií:

- Testování m. transversus abdominis a m. obliquus abdominis internus a jejich stabilizační funkce vleže na břiše: U pacienta klesl tlak o 5 mmHg.
- Testování m. transversus abdominis a jeho stabilizační funkce vleže na zádech: U pacienta klesl tlak o 2 mmHg, tudíž zapojil m. iliopsoas.
- Testování m. transversus abdominis a jeho stabilizační funkce vleže na zádech v kombinaci s elevací DK: U pacienta se tlak zvýšil o 3 mmHg.

Testování HSSP pomocí tonometru po terapii:

- Testování m. transversus abdominis a m. obliquus abdominis internus a jejich stabilizační funkce vleže na břiše: U pacienta klesl o 7 mmHg.
- Testování m. transversus abdominis a jeho stabilizační funkce vleže na zádech: U pacienta vzrostl tlak o 3 mmHg.
- Testování m. transversus abdominis a jeho stabilizační funkce vleže na zádech v kombinaci s elevací DK: U pacienta se zvýšil o 1 mmHg.

Proband II: Vyšetření HSSP pomocí tonometru před terapií:

- Testování m. transversus abdominis a m. obliquus abdominis internus a jejich stabilizační funkce vleže na břiše: U pacienta klesl o 6 mmHg.
- Testování m. transversus abdominis a jeho stabilizační funkce vleže na zádech: U pacienta klesl tlak o 2 mmHg, tudíž zapojil m. iliacus.
- Testování m. transversus abdominis a jeho stabilizační funkce vleže na zádech v kombinaci s elevací DK: U pacienta se tlak zvýšil o 3 mmHg.

Vyšetření HSSP pomocí tonometru po terapii:

- Testování m. transversus abdominis a m. obliquus abdominis internus a jejich stabilizační funkce vleže na břiše: U pacienta klesl o 7 mmHg.
- Testování m. transversus abdominis a jeho stabilizační funkce vleže na zádech: U pacienta se tlak zvýšil o 3 mmHg.
- Testování m. transversus abdominis a jeho stabilizační funkce vleže na zádech v kombinaci s elevací DK: U pacienta se tlak zůstal neměnný.

### Proband III: Vyšetření HSSP pomocí tonometru před terapií:

- Testování m. transversus abdominis a m. obliquus abdominis internus a jejich stabilizační funkce vleže na břiše: U pacienta klesl o 2 mmHg.
- Testování m. transversus abdominis a jeho stabilizační funkce vleže na zádech: U pacienta vzrostl tlak o 16 mmHg, tudíž zapojil globální stabilizátory.
- Testování m. transversus abdominis a jeho stabilizační funkce vleže na zádech v kombinaci s elevací DK: U pacienta se zvýšil o 3 mmHg.

### Vyšetření HSSP pomocí tonometru po terapii:

- Testování m. transversus abdominis a m. obliquus abdominis internus a jejich stabilizační funkce vleže na břiše: U pacienta klesl o 6 mmHg.
- Testování m. transversus abdominis a jeho stabilizační funkce vleže na zádech: U pacienta vzrostl tlak o 4 mmHg.
- Testování m. transversus abdominis a jeho stabilizační funkce vleže na zádech v kombinaci s elevací DK: U pacienta zůstal tlak stejný.

**Hypotéza 3:** Předpokládám, že bolest ramenního kloubu u probanda I jsou způsobeny svalovou dysbalancí v oblasti RK, které se cvičením na Togu válci zmírní.

Před terapií: Palpačně bolestivý m. supraspinatus, m. infraspinatus, m. subscapularis a m. biceps humeri – caput longum, dále i m. pectorales.

Po terapii: Bolestivé změny v okolí PRK nenalezeny.

# Diskuze

Všichni pacienti se zbavili svých bolestí, se kterými na rehabilitaci přišli. Mohu jen souhlasit s tvrzením dále zmíněných autorů, kteří ve svých dílech popisují, že posílením středu srovnáme ostatní funkční obtíže, které z oslabení vycházely.

**Hypotéza 1:** Předpokládáme, že probandi ženského pohlaví, kteří mají malé děti, budou mít značně zvýšené napětí svalů v okolí krční a horní hrudní páteře od chování dětí či kojení.

**Diskuze k hypotéze 1:** Ano tato hypotéza byla potvrzena. Když nahlédneme do kazuistik jednotlivých ženských probandů, zjistíme, že u všech jsme našli zvýšené napětí v m. trapezius a to nejen v horních vláknech, ale u některých i ve středních vláknech. Dále jsme zde našli i časté trigger pointy a tender pointy, které jsme ošetřili pomocí postizometrické stimulace, kterou jsme zadali pacientům i jako autoterapii na doma. Dalším přetíženým svalem v této oblasti je m. levator scapulae. Což je způsobeno hlavně díváním se na dítě, které držíme v náručí po delší dobu. Každodenním opakováním se toto postavení fixuje a nastávají funkční změny v tomto svalu.

Na tyto svaly má velký vliv psychický stav pacienta. M. trapezius a m. levator scapulae jsou tzv. stresové svaly. Z nastavení těla během pohybu můžeme určit psychické vyladění i přesto, že posturální funkce nejsou vždy pod volní kontrolou. Limbický systém dokáže změnit nastavení tonu, což se projeví při motorické aktivitě a je patrné držením těla. Dlouhodobá stresová zátěž je lokalizována především do svalstva šíjového a pletence ramenního a do lumbosakrální a pelvické oblasti. Tyto změny se projeví i způsobem dechového stereotypu, který se změní na kostální, více se zapojují pomocné svaly a není plně dokončen výdech (Kolář et al., 2009).

## **Hypotéza 2:**

Předpokládáme, že bolesti zad u našich probandů jsou způsobené oslabením HSSP a jeho posílením zmizí.

## **Diskuze k hypotéze 2:**

Po otestování HSSP se nám potvrdilo, že všichni probandi ho nedokážou správně zapojit a mají ho oslabený. Na konci terapie jsme HSSP testovali znovu a bylo to o poznání lepší. Z toho vyplývá, že si tito probandi zafixovali učené pohybové stereotypy a tím vyvíjí mnohem méně energie a snahy při daném pohybu.

Pacienti měli zautomatizované špatné hybné stereotypy, které vedly k neúčelnému zatížení měkkých tkání a kloubních struktur. Řídili jsme se následujícími radami.

Hluboké stabilizační svaly páteře spolupracují s břišními svaly a měla by spolu komunikovat. Správná nebo vadná funkce těchto hlubokých svalů blízce souvisí se zdravím páteře. Břišní svaly, zádové svaly, bránice a svaly pánevního dna tvoří svalový korzet. Při špatném držení těla nebo chronických obtížích se zády je tento korzet oslaben (Jackson, 2013).

Cviky, které se provádí ve vertikálním postavení, usnadňují narušení vadných pohybových stereotypů a dosažení rychlé a automatizované zapojení svalů. To je velmi důležité pro správné držení těla ve stoji, vsedě, pro lepší stabilitu a chůzi. Další významnou složkou jsou receptory v oblasti chodidel, pánve a šije, přes něž lze ovlivnit nastavení kloubů dolních končetin, podporovat vnímání polohy a pohybu těla v prostoru a zhodnotit informace o umístění těla a následné koordinaci těla v prostoru (Muchová, Tománková, 2009).

Ovlivňování stabilizace páteře je spíše naučný proces. Zapojení HSSP se řídí tzv. motorickým edukačním vzorem. Naším úkolem je objevit vadné pohybové modely a nacvičení správných pohybových modelů. Vše se děje individuálně vzhledem k pacientovi. Terapií ovlivňujeme určité svaly v jejich koaktivační a stabilizační funkci v souhře s dalšími svaly a navozujeme správnou stabilizační souhru zautomatizovanou do běžných denních činností. Je to hlavní posturální model, který je integrován do všech pohybů (Špringrová, 2010)

### **Hypotéza 3:**

Předpokládáme, že bolest ramenního kloubu u probanda I jsou způsobeny svalovou dysbalancí v oblasti RK, které se cvičením na Togu válci zmírní.

### **Diskuze k hypotéze 3:**

Proband I měl velké svalové dysbalance v okolí páteře, které se následně zřetězily a postihly i pletenec ramenní, což je podle Jandy tzv. horní zkřížený syndrom. Svalová dysbalance v oblasti pletence ramenního se vyznačují zkrácením horních vláken m. trapezius a m. levator scapulae, m. sternocleidomastoideus a m. pectoralis major. Naopak jsou oslabené hluboké flexory šíje a m. serratus anterior. Oslabení m. serratus anterior způsobuje vertikalizaci glenohumerálního kloubu, což vede k protekčnímu držení ramen, a tím k přetížení m. supraspinatus a m. levator scapulae.

Bolest v ramenním kloubu je často vyvolána svalovou dysbalancí, hlavně pokud dojde k přetížení. Nejčastěji patří mezi svaly, ve kterých vznikají trigger pointy a ovlivňují bolest ramene, horní a střední část m. trapezius, m. levator scapulae, m. sternocleidomastoideus, m. infraspinatus a m. subscapularis, a hlavně bránice. Okamžitou terapií je PIR těchto svalů, ale dlouhodobě musíme vyrovnat svalové dysbalance (Lewit, 2003).

Typickým projevem syndromu bolestivého ramene je bolest, která se objevuje při zátěži i v klidu. Hlavní příznak je noční bolest, pacient nemůže ležet na postiženém boku. Při palpačním vyšetření nalezneme bolestivost úponu m. supraspinatus (Kolář et al., 2010).

Díky těmto podkladům a následnému cvičení, které se jimi řídilo, se nám podařilo bolesti pravého ramenního kloubu zcela zbavit.



# Závěr

Tato bakalářská práce se zabývá využitím Togu válců ve fyzioterapii. Jejich využití je velmi široké, jak je již zmiňováno v 1. kapitole. Literatury k Togu válcům zatím není na českém trhu mnoho, proto bylo složitější nějakou publikaci sehnat.

V teoretické části práce je popsán Togu válec a na jakém principu funguje, postura a její složky, senzomotorická stimulace, vyšetřovací metody a terapeutické metody. Praktická část práce se skládá z kazuistik pacientů trpících bolestmi zad vyvolanými různými svalovými nerovnoměrnostmi, které poukazují na oslabení HSSP. Posilování HSSP je v dnešní době velmi oblíbená terapie, kterou využívá například Kolář v jeho konceptu dynamické neuromuskulární stabilizace nebo Jandova a Vávrové senzomotorická stimulace.

Kazuistiky jsem zpracovávala v rámci odborné praxe na ambulantním rehabilitačním pracovišti. Součástí kazuistik je vstupní vyšetření, určení krátkodobého a dlouhodobého rehabilitačního plánu, vlastní terapie, výstupní vyšetření a zhodnocení efektu terapie. Pacienti za mnou docházeli na terapii 2 krát týdně po dobu 2 měsíců, souběžně absolvovali vodoléčbu a elektroléčbu. Každé skupinové cvičení byla navržena autoterapie a cvičení na doma. Terapii bych celkově označila jako velmi úspěšnou. Byly splněny všechny určené cíle krátkodobého rehabilitačního plánu. Pacienti se celkově cítí o hodně lépe a s léčbou jsou spokojeni.

# Literatura a prameny

1. BURSOVÁ, Marta. *Kompenzační cvičení*. Praha: Grada Publishing, 2005. 196 s. ISBN 978-80-247-0948-2.
2. DOBEŠ, Miroslav. *Diagnostika a terapie funkčních poruch pohybového systému (manuální terapie) pro fyzioterapeuty: učební text k základnímu kurzu*. Horní Bludovice: Domiga, 2011. ISBN 978-80-902222-4-3.
3. DYLEVSKÝ, Ivan. *Kineziologie: základy strukturální kineziologie*. Vyd. 1. Praha: Triton, 2009. ISBN 978-80-7387-324-0.  
Grada, 2008, 424 s. ISBN 978-802-4723-198.
4. HALADOVÁ, Eva; NACHVÁTALOVÁ, Ludmila. *Výšetřovací metody hybného systému*. Brno: NCO NZO, 2005. 135 s. ISBN 80-7013-393-7.
5. HÁLKOVÁ, Jitka, et al. *Zdravotní tělesná výchova: speciální učební text. I. část*. Praha: Česká asociace Sport pro všechny, 2005. 120 s. ISBN 80-86586-15-4.
6. JACKSON, Dagmar. *Pilates na pěnovém válci*. Vyd. 1. Praha: Ikar, 2013. ISBN 978-80-249-2040-5.
7. JANDA, Vladimír, VÁVROVÁ, Marie. *Senzomotorická stimulace. Základy metodiky proprioceptivního cvičení*. Rehabilitácia, 1992, roč. 25, č. 3, s. 14-34. ISSN 0375-0922.
8. JANDA, Vladimír a PAVLŮ, Dagmar. *Goniometrie*. Brno: Institut pro další vzdělávání pracovníků ve zdravotnictví, 1993, 108 s. ISBN 80-7013-160-8.
9. JANDA, Vladimír. *Svalové funkční testy*. Vyd. 1. Praha: Grada, 2004. ISBN 80-247-0722-5.
10. JARKOVSKÁ, Helena. *Cvičení na velkém míči*, Praha: Grada, 2007. 183 s. ISBN 978-80-247-1751-7.
11. JEBAVÝ, Radim a ZUMR, Tomáš. *Posilování s balančními pomůckami*. Vyd. 2. Praha: Grada Publishing, 2014, 216 s. ISBN 978-80-247-5130-6.
12. KNOPF, Karl a KNOPF, Kris. *Trigger Point Therapy with the Foam Roller*. Ulysses press, 2014. 144 s. ISBN 978-1-61243-390-5.
13. KOLÁŘ, Pavel, et al. *Rehabilitace v klinické praxi*. Vyd. 1. Praha: Galén, 2009. 713 s. ISBN 978-80-7262-657-1.
14. KOTT, Otto. 2000. *Anatomie pro fyzioterapeuty: nervová soustava*. Plzeň : DTP Maurea, 2000. ISBN 80-902876-2-X.
15. LEWIT, Karel. 2003. *Manipulační léčba v myoskeletální medicíně*. Praha : Sdělovací technika, spol. s r.o., 2003. 80-86645-04-5.
16. MUCHOVÁ, Marta; TOMÁNKOVÁ, Karla. *Cvičení na balanční plošině*. Praha: Grada Publishing, 2009. 143 s. ISBN 978-80-247-2948-0.
17. MUMENTHALER, M.; MATTLE, H. *Fundamentals of neurology: an illustrated*

- guide. Stuttgart: Thieme, 2006. 294 s. ISBN 1588904504 3131364513 9783131364517 9781588904508
18. MYSLIVEČEK, Jaromír. *Základy neurověd. 2., rozš. a přeprac. vyd.* Praha: Triton, 2009. ISBN 978-80-7387-088-1.
  19. NAVRÁTIL, Leoš. *Vnitřní lékařství pro nelékařské zdravotnické obory.* Praha: Olomouc: Univerzita Palackého, 2003, 91 s. ISBN 80-244-0625-X.
  20. OPAVSKÝ, Jaroslav. *Neurologické vyšetření v rehabilitaci pro fyzioterapeuty.*
  21. PAVLŮ, Dagmar. *Speciální fyzioterapeutické koncepty a metody I.: koncepty a metody spočívající převážně na neurofyziologické bázi. 2. opr. vyd.* Brno: Akademické nakladatelství CERM, 2003. ISBN 80-7204-312-9.  
Praha: Grada, 2002, 256 s. ISBN 80-247-0237-1.
  22. RASLAN, Gamal. *Dornova metoda: jemná cesta ke středu. 2., dopl. vyd.* Překlad Mária Schwingerová. Olomouc: Poznání, 2009. ISBN 978-80-86606-87-3.
  23. RYCHLÍKOVÁ, Eva. *Funkční poruchy kloubů končetin: diagnostika a léčba.*
  24. ŠPRINGROVÁ, Ingrid. *Funkce - diagnostika - terapie hlubokého stabilizačního systému. 1. vyd.* Česko: I. Palašáková Špringrová, c2010. ISBN 978-80-254-7736-6.
  25. TLAPÁK, Petr. *Tvarování těla pro muže a ženy.* Praha: ARSCI, 2008. 266 s. ISBN 978-80-86078-85-4.
  26. TROJAN, Stanislav; DRUGA, Rastislav; PFEIFFER, Jan; VOTAVA, Jiří. *Fyziologie a léčebná rehabilitace motoriky člověka.* Praha: Grada Publishing, 2005. 240 s. ISBN 80-247-1296-2.
  27. VĚLE, František. *Kineziologie pro klinickou praxi.* Praha: Grada, 1997, 271 s. ISBN 80-7169-256-5.
  28. VYCHODILOVÁ, Renáta, Lada ANDROVÁ a Hana VRTĚLOVÁ. *Rollfit, aneb, Rolujeme a cvičíme s pěnovými válci. 1. vydání.* Praha: Grada Publishing, 2015. ISBN 978-80-247-5673-8.

# Seznam zkratek

Cp.....	Krční páteř
CS.....	Císařská sekce
DK.....	Dolní končetina
DKK.....	Dolní končetiny
Dx. ....	Napravo
F.....	Frontální
FH.....	Francouzské hole
HK.....	Horní končetina
HKK.....	Horní končetiny
HSSP.....	Hluboký stabilizační systém páteře
LDK.....	Levá dolní končetina
Lp.....	Bederní páteř
LRK.....	Levý ramenní kloub
m. ....	Musculus
mm. ....	Musculi
PDK.....	Pravá dolní končetina
PRK.....	Pravý ramenní kloub
R.....	Rotační
S.....	Sagitální
Sin. ....	Nalevo
SMS .....	Senzomotorická stimulace
T.....	Transverzální
Thp.....	Hrudní páteř
TPs.....	Tender point
TrPs.....	Trigger pointy

# Seznam tabulek

Tabulka 1: Goniometrické vyšetření PRK.....	41
Tabulka 2: Svalový test pro ramenní klouby dle Jandy.....	41
Tabulka 3: Vstupní testování zkrácených svalů dle Jandy I.....	41
Tabulka 4: Porovnání délky DKK.....	42
Tabulka 5: Vstupní vyšetření reflexů I.....	43
Tabulka 6: Výstupní goniometrické vyšetření ramenních kloubů .....	45
Tabulka 7: Výstupní ST svalů ramenních kloubů dle Jandy .....	45
Tabulka 8: Výstupní testování zkrácených svalů dle Jandy I.....	46
Tabulka 9: Výstupní porovnání délky DKK I.....	46
Tabulka 10: Výstupní vyšetření reflexů I.....	47
Tabulka 11: Vstupní testování zkrácených svalů dle Jandy II.....	49
Tabulka 12: Vstupní vyšetření reflexů II.....	51
Tabulka 13: Výstupní testování zkrácených svalů dle Jandy II.....	53
Tabulka 14: Výstupní vyšetření reflexů II.....	54
Tabulka 15: Vstupní testování zkrácených svalů III.....	56
Tabulka 16: Vstupní vyšetření reflexů III.....	58
Tabulka 17: Výstupní testování zkrácených svalů dle Jandy III.....	60
Tabulka 18: Výstupní vyšetření reflexů III.....	61
Tabulka 19: Vstupní testování zkrácených svalů IV.....	63
Tabulka 20: Vstupní vyšetření reflexů IV.....	65
Tabulka 21: Vstupní antropometrické vyšetření IV.....	66
Tabulka 22: Vstupní goniometrické vyšetření IV.....	66
Tabulka 23: Výstupní testování zkrácených svalů dle Jandy IV.....	67
Tabulka 24: Výstupní porovnání délky končetin IV.....	68
Tabulka 25: Výstupní vyšetření reflexů IV.....	69
Tabulka 26: Výstupní antropometrické vyšetření IV.....	69
Tabulka 27: Výstupní goniometrické vyšetření IV.....	69
Tabulka 28: Popisky balančních pomůcek .....	82
Tabulka 29: Odpovědi řešení bolesti zad.....	85

# Seznam obrázků


Obrázek 1: Graf četnosti bolesti zad po porodu.....	84
Obrázek 2: Graf řešení bolesti zad .....	85

# Seznam příloh

- **Příloha A: Balanční pomůcky**

1 Overball	9 Masážní vzduchová podložka
2 Dvoukomorová vzduchová podložka	10 Airex houpací podložka
3 Togu válec	11 Balanční čočky
4 Gymball	12 Pedalo
5 Balanční podložky	13 Válcová úseč
6 Masážní ježek	14 Měkká balanční úseč
7 Posturomed	15 Airex podložka
8 Chodník	16 Kulová úseč

*Tabulka 28: Popisky balančních pomůcek*



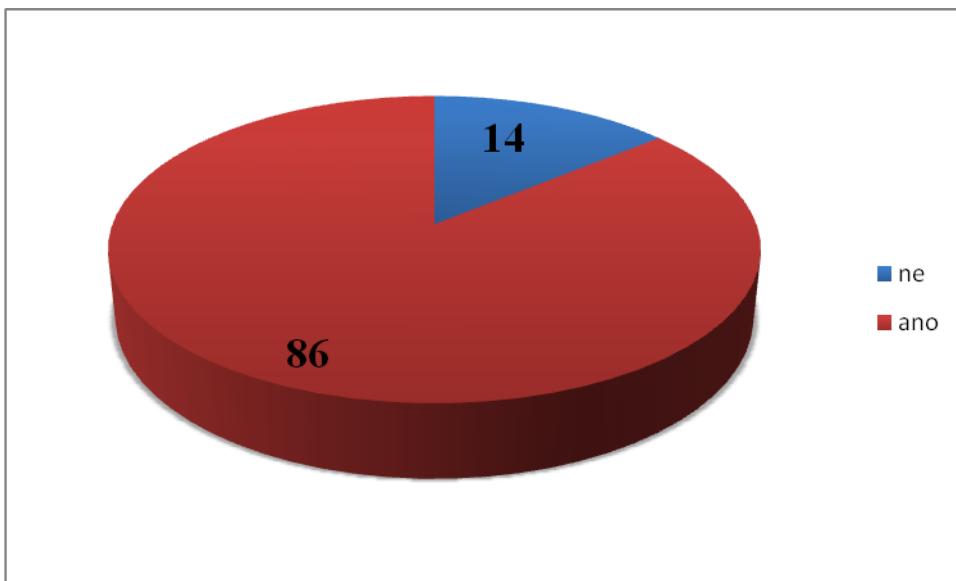
Zdroj vlastní.

- **Příloha B: Anketa o bolestech zad po porodu**

Udělali jsme si malý průzkum u maminek v mém okolí, jestli měly nebo mají problémy s bolestmi zad po porodu a během starání se o děti. Některé byly dotázány osobně, jiné odpověděly na email – možno nahlédnout. Ze sta dotazovaných žen odpovědělo 14, že po porodu nemělo žádné problémy s bolestmi zad, a 86 žen po porodu trpělo bolestmi zad viz. Obrázek 1. Z těchto 86 žen popsalo přibližně 50% bolesti v okolí krční páteře a 50% v bederní oblasti. Dále jsem se jich ptala, zda bolesti nějak řešily a případně jak. Ty, které odpověděl ano, se rozdělily do skupin podle toho, jak bolesti řešily:

- Skupinu 1 hledala řešení navštívením rehabilitace.
- Skupinu 2 našla cviky na internetu a cvičila doma.
- Skupina 3 navštěvovala maséra.
- Skupina 4 začala chodit na skupinová cvičení do fitness center.
- Skupina 5 bolesti neřešila.

Přesné počty odpovědí uvedu v tabulce 1 a obrázku 2.

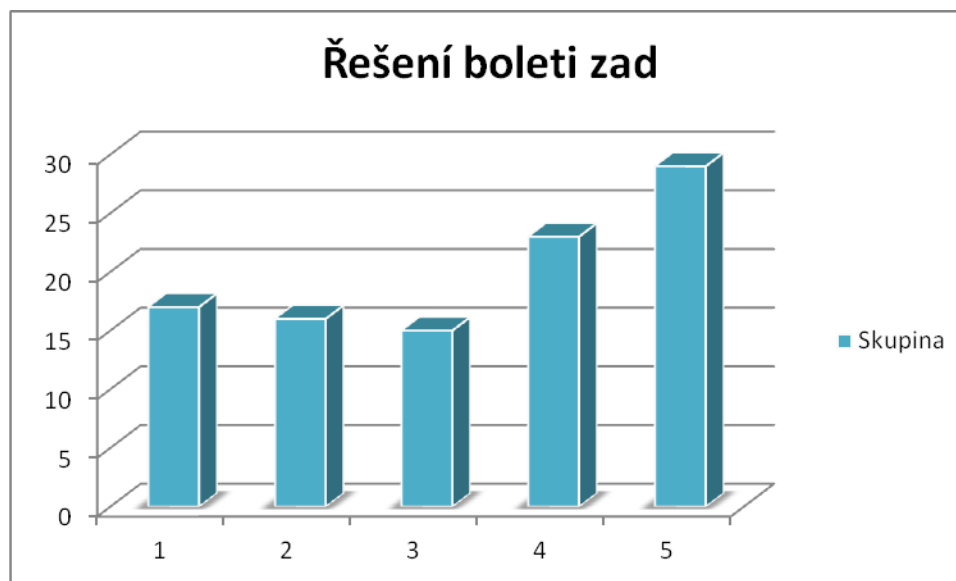


*Obrázek 1: Graf četnosti bolesti zad po porodu.*



Skupina žen	Počet odpovědí v dané skupině
1	17
2	16
3	15
4	23
5	29

*Tabulka 29: Odpovědi řešení bolesti zad*




*Obrázek 2: Graf řešení bolestí zad*

- **Příloha C: Ukázka cviků:**

Fotografie cviků jsou vzaty z knihy Dagmar Jackson: Pilates na pěnovém válci.


1. cvik: Protažení prsních svalů

- Výchozí pozice: Leh na válci na délku, HKK upaženy, upaženy poníž nebo povýš, dlaně nahoru, DKK skrčeny, chodidla na zemi.
- Vnímáme protažení prsních svalů.



2. cvik: Podsazení pánve

- Výchozí pozice: Leh na válci na délku, HKK podél těla v pronaci, DKK skrčeny, chodidla na zemi, pánev se nachází v neutrální pozici.
- S nádechem vnímáme tíhu svých předloktí na zemi.
- S výdechem provedeme retroverzi pánve, tím prodloužíme bederní páteř.
- S dalším nádechem uvolníme pánev do výchozí pozice.




3. cvik: Přikývnutí brady

- Výchozí pozice: Leh na válci na délku, HKK podél těla v pronaci, DKK skrčeny, chodidla na zemi, pánev se nachází v neutrální pozici.
- S nádechem sklopíme pohled směrem ke stehnům a zasuneme bradu. Vnímáme malé protažení v oblasti báze lebky.
- S výdechem uvolníme hlavu do podložky.




4. cvik: Probuzení lopatek

- Výchozí pozice: Leh na válci na délku, HKK předpaženy, dlaně směřují k sobě, DKK skrčeny, chodidla na zemi.
- S nádechem natahujeme paže ke stropu.
- S výdechem provedeme retrakci ramen, HKK stále v předpažení a addukovanými lopatkami obejmeme válec.



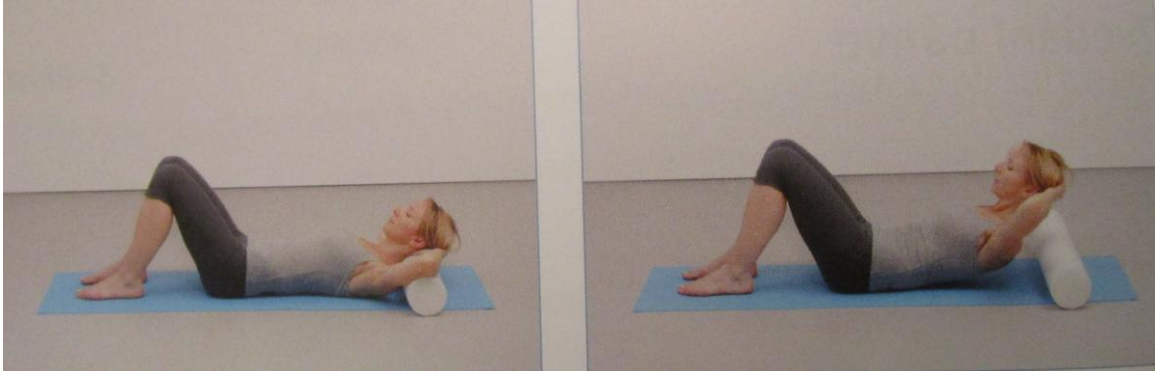
5. cvik: Kroužení pažemi

- Výchozí pozice: Leh na válci na délku, HKK předpaženy, dlaně směřují k sobě, DKK skrčeny, chodidla na zemi.
- S nádechem vzpažíme a upažíme.
- S výdechem: Pokračujte v pohybu paží, a to zpět do výchozí pozice.




6. cvik: Zvedání trupu:

- Výchozí pozice: Leh na zádech, DKK pokrčeny, chodidla na zemi na šířku kyčlí, ruce skrčit vzpažmo zevnitř, lokty a hlava na válci (ten je na šířku).
- S nádechem zasuneme bradu a prodloužíme šíji.
- S výdechem provedeme retroverzi pánve a flexi trupu (stačí po dolní úhly lopatek).
- S nádechem zůstaneme v pozici.
- S výdechem se vrátíme do výchozí pozice.




7. cvik:

- Výchozí pozice: Leh pokrčmo mírně roznožný, podložka pod hlavou, HKK upaženy poníž v supinaci, chodidla rovnoběžně na válci (na šířku).
- S nádechem sklopíme pohled ke stehnům.
- S výdechem odsuneme válec chodidly, provedeme dorzální flexi v hleznu, extendujeme DKK.
- S nádechem zůstaneme v pozici. DKK a trup jsou maximálně prodloužené.
- S výdechem zpevníme bederní oblast a vrátíme se do výchozí pozice.




8. cvik: Minikobra

- Výchozí pozice: Leh na břicho, válec na šířku před tělem, HKK vzpaženy v pronaci – zápěstí na válci, DKK extendovány, na šířku pánve od sebe, hlezna v inverzi.
- S nádechem čelo stále na zemi, provedeme se vzpaženými HKK depresi v ramenních kloubech.
- S výdechem extendujeme horní část trupu a hlavu od země – hlava v prodloužení páteře.
- S nádechem výdrž.
- S výdechem se vrátíme do výchozí pozice.




9. cvik: Zvedání kolen v lehu na břicho

- Výchozí pozice: Leh na břicho, válec napříč pod hlezny, HKK skrčit vzpažmo zevnitř (ruce před čelem).
- Nádech.
- S výdechem se opřeme pánví o zem, jemně zatlačíme hlezna do válce, extendujeme kolena, rolujeme válec směrem od sebe.
- S nádechem se vrátíme do výchozí pozice.



10. cvik: Unožování DK v lehu na boku

- Výchozí pozice: Leh na pravém boku, válec pod spodní kyčlí, spodní HK upažena, obě hlezna na válci, nohy u sebe.
- S nádechem unožíme DK a prodloužíme ji středem chodidla.
- S výdechem přinožíme zpět.



11. cvik:

- Výchozí poloha: Vzpor klečmo, válec pod koleny.
- Zatlačíme jedním kolenem do válce, povolíme a vystřídáme kolena, opakujeme.

12. cvik:

- Výchozí poloha: Vzpor klečmo, válec cca v 1/2 bérce.
- Flexujeme kyčle, tím válec posuneme dopředu.
- Vrátime do výchozí pozice
- Lehce extendujeme v kyčlích, válec posuneme vzad.
- Po celou dobu hlídáme držení ramen, lopatek a Cp a horní Thp.

13. cvik:

- Výchozí poloha: Vzpor klečmo, válec pod koleny.
- Zastabilizujeme trup a vzpažíme jednu HK.
- Vrátime do výchozí pozice.
- Vyměníme HK.

14. cvik:

- Výchozí poloha: Vzpor klečmo, válec pod rukama.
- Zastabilizujeme trup a zanožíme jednu DK s dorzální flexí v hleznu.
- Vrátime do výchozí pozice.
- Vyměníme DK.

15. cvik:

- Výchozí poloha: Podpor na předloktích klečmo, válec pod předloktími.
- Provedeme podpor na předloktích ležmo.
- Vydržíme a vrátíme se do výchozí pozice.
- Po celou dobu hlídáme držení ramen, lopatek a Cp a horní Thp.

16. cvik:

- Výchozí poloha: Vzpor klečmo, válec pod rukama.
- Provedeme vzpor ležmo.
- Vydržíme a vrátíme se do výchozí pozice.
- Po celou dobu hlídáme držení ramen, lopatek a Cp a horní Thp.

17. cvik:

- Výchozí poloha: Vzpor klečmo, válec pod rukama.
- Provedeme mírný klik klečmo.
- Vrátime se do výchozí polohy.
- Po celou dobu hlídáme držení ramen, lopatek a Cp a horní Thp.

18. cvik:

- Výchozí poloha: Stoj mírně rozkročný na válci, mírně flektované kyčle a kolena.
- Provedeme mírný podřep, můžeme upažit pro lepší stabilitu.
- Vydržíme a vrátíme se do výchozí pozice.

19. cvik:

- Výchozí poloha: Vzpor klečmo na 2 válcích, které jsou rovnoběžně.
- Dorzální flexí v hleznech tlačíme do válců.
- Pravou HK a DK zatlačíme do válce.
- Povolíme a vyměníme strany.

20. cvik:

- Výchozí poloha: Vzpor klečmo na 2 válcích, které jsou rovnoběžně.
- Zastabilizujeme trup, pravý válec posuneme lehce do strany.
- Vrátime se do výchozí polohy a vyměníme strany.