ZÁPADOĻESKÁ UNIVERZITA V PLZNI

FAKULTA ZDRAVOTNICKÝCH STUDIÍ

BAKALÁř SKÁ PRÁCE

2013 **TEREZA JOUZKOVÁ**

FAKULTA ZDRAVOTNICKÝCH STUDIÍ

Studijní program: Specializace ve zdravotnictví

Tereza Jouzková

Studijní obor: Radiologický asistent 5345R010

Význam PET/CT u neoplázií urogenitálního traktu

BakaláŚská práce

Vedoucí práce: MUDr. Alexander Malán

PLZEœ 2013

Prohlášení:

Prohlašuji, že jsem bakalářskou práci vypracovala samostatně a všechny použité prameny jsem uvedla v seznamu použitých zdrojů.

V Plzni dne 29. 03. 2013 .....

vlastnoruční podpis

Podľkování

Dľkuji MUDr. Alexanderovi Malánovi za odborné vedení práce, poskytování cenných rad a materiálních podkladŢ.

Anotace

Příjmení a jméno: Jouzková Tereza
Katedra: Záchranářství a technických oborů
Název práce: Význam PET/CT u neoplázií urogenitálního traktu
Vedoucí práce: MUDr. Alexander Malán
Počet stran: číslované 51, nečíslované 40 (17 grafů, 18 tabulek)
Počet příloh: 6
Počet titulů použité literatury: 23

Klíčová slova: Karcinomy urogenitálního traktu, PET/CT, ultrasonografie, výpočetní tomografie

Souhrn:

Bakalářská práce se zabývá tématem význam PET/CT u neoplázií urogenitálního traktu. Je rozdělena na část teoretickou a praktickou. V teoretické části popisuji jednotlivé karcinomy urogenitálního traktu. Zabývám se jejich epidemiologií, etiologií, příznaky, diagnostikou a léčbou. Dále se věnuji obsáhlé kapitole PET/CT, kde popisuji samotné vyšetření a jednotlivá indikační kritéria.

Praktická část se zabývá rozborem kazuistik pacientů postižených karcinomy urogenitálního traktu, kteří podstoupili PET/CT vyšetření.

Annotation

Surname and name: Jouzková Tereza
Department: Department of Paramedical Rescue Work and Technical Studies
Title of thesis: The importance of PET/CT in the urogenital tract neoplasia
Consultant: MUDr. Alexander Malán
Number of pages: numbered 51, unnumbered 40 (17 graphs, 18 tables)
Number of appendices: 6
Number of literature items used: 23

Key words: Carcinomas of the urogenital tract, PET / CT, ultrasonography, computed tomography

Summary:

The bachelor thesis deals with the role of PET / CT in the urogenital tract neoplasia. It is divided into theoretical and practical part. The theoretical part describes various cancers urogenital tract. Deal with their epidemiology, etiology, symptoms, diagnosis and treatment. Then I write an extensive chapter PET / CT, which describes itself examination and individual indication criteria.

The practical part deals with the case histories of patients affected by cancer of the urogenital tract who underwent PET / CT examination.

OBSAH

ÚVOD **12**

TEORETICKÁ ĻÁST

1 ANATOMIE **13**

1.1 MOĻOVÁ SOUSTAVA 13
1.2 ANATOMIE MOĻOVÉHO SYSTÉMU 13
1.3 ANATOMIE POHLAVNÍHO SYSTÉMU 15
1.4 ANATOMIE Ï MUĢSKÉ POHLAVNÍ ORGÁNY 15
1.5 ANATOMIE Ï ĢENSKÉ POHLAVNÍ ORGÁNY 17

2 KARCINOM LEDVIN A MOĻOVÉHO M'nCHÝř E **19**

2.1 NÁDORY LEDVIN 19
2.1.1 Epidemiologie *19*
2.1.2 Etiologie *20*
2.1.3 PŠznaky nemoci *20*
2.1.4 Diagnostika a staging *21*
2.1.5 TNM klasifikace rozsahu tumoru a klinická stadia *22*
2.1.6 Léļba *22*
2.2 NÁDORY MOĻOVÉHO M'nCHÝř E 23
2.2.1 Epidemiologie *23*
2.2.2 Etiologie *23*
2.2.3 PŠznaky nemoci *24*
2.2.4 Diagnostika a staging *24*
2.2.5 TNM klasifikace rozsahu tumoru a klinická stadia *25*
2.2.6 Léļba *25*

3 KARCINOM PROSTATY A VARLAT **27**

3.1 KARCINOM PROSTATY 27
3.1.1 Epidemiologie *27*
3.1.2 Etiologie *27*
3.1.3 PŠznaky nemoci *28*
3.1.4 Diagnostika a staging *28*
3.1.5 TNM klasifikace rozsahu tumoru a klinická stadia *29*
3.1.6 Léļba *29*
3.2 TESTIKULÁRNÍ NÁDORY 30
3.2.1 Epidemiologie *30*
3.2.2 Etiologie *30*
3.2.3 PŠznaky nemoci *31*
3.2.4 Diagnostika a staging *31*

3.2.5 TNM klasifikace rozsahu tumoru a klinická stádia 31
3.2.6 Léčba 32

4 NÁDORY DĚLOŽNÍHO TĚLA A DĚLOŽNÍHO ČÍPKU 33

4.1 NÁDORY DĚLOŽNÍHO TĚLA 33
4.1.1 Epidemiologie 33
4.1.2 Etiologie 33
4.1.3 Příznaky nemoci 33
4.1.4 Diagnostika a staging 34
4.1.5 TNM klasifikace rozsahu tumoru a staging 34
4.1.6 Léčba 35
4.2 NÁDORY DĚLOŽNÍHO ČÍPKU 35
4.2.1 Epidemiologie 35
4.2.2 Etiologie 35
4.2.3 Příznaky nemoci 36
4.2.4 Diagnostika a staging 36
4.2.5 TNM klasifikace rozsahu tumoru a klinická stádia 37
4.2.6 Léčba 38

5 PET/CT 39

5.1 FYZIKÁLNÍ PRINCIPY DETEKCE PET/CT 39
5.2 RADIOFARMAKA 39
5.3 INDIKACE PET/CT 40
5.4 PŘÍPRAVA PACIENTA PŘED VYŠETŘENÍM (VE FNL PLZEŇ) 40
5.5 VYŠETŘOVACÍ PROTOKOL 41
5.6 POSTUP VYŠETŘENÍ PET/CT 41
5.7 KONTRAINDIKACE PET/CT 42
5.8 INDIKAČNÍ KRITÉRIA PET/CT 42
5.8.1 Karcinom močového měchýře 42
5.8.2 Karcinom ledvin 42
5.8.3 Karcinom prostaty 43
5.8.4 Testikulární nádory 43
5.8.5 Nádory v gynekologii 43

PRAKTICKÁ ČÁST

6 KAZUISTIKY 45

6.1 KAZUISTIKA 1 45
6.2 KAZUISTIKA 2 48
6.3 KAZUISTIKA 3 51
6.4 KAZUISTIKA 4 54
6.5 KAZUISTIKA 5 57

7 DISKUZE 61

ZÁVĚR 63

SEZNAM LITERATURY

SEZNAM ZKRATEK

SEZNAM Př ÍLOH

Př ÍLOHY

ÚVOD

Jako téma bakalářské práce jsem si vybrala téma význam PET/CT u neoplázií urogenitálního traktu. Karcinomy urogenitálního traktu jsou velmi závažná onemocnění, která pokud nejsou včas diagnostikována, mohou vést i ke smrti. Rozvoj diagnostické technologie v současné době napomáhá k přesnější diagnostice těchto typů onemocnění. V neposlední řadě je potřeba vzdělávat i odborně zdatné zdravotnické pracovníky, kteří s touto technologií pracují a na základě praktické zkušenosti mohou napomoci ke stanovení přesné diagnózy a následné léčby onkologického onemocnění.

V teoretické části této bakalářské práce se zabývám anatomií urogenitálního traktu. Poté uvádím rozsáhlou kapitolu nádorů, kde jsem vybrala nejčastěji se vyskytované karcinomy v oblasti urogenitálního traktu. Popisuji zde epidemiologii, etiologii, příznaky, diagnostiku a v neposlední řadě léčbu jednotlivých karcinomů. Další kapitolu věnuji PET/CT vyšetření, v níž popisuji průběh vyšetření a indikační kritéria.

V praktické části bych se zabývala rozborem kazuistik a na základě výsledných dat bych zjišťovala, zda se metoda PET/CT využívá jako primární či sekundární vyšetření.

Cílem této práce je nastudovat odbornou literaturu k danému tématu. Zjistit, zda-li se PET/CT využívá k diagnostice neoplázií urogenitálního traktu. Dalším cílem práce je zjistit proč se metoda PET/CT používá jako sekundární, a nikoli jako primární metoda.

TEORETICKÁ ČÁST

1 ANATOMIE

1.1 Močová soustava

Základními funkcemi této soustavy jsou:

1) Udržování homeostázy prostředí v organismu.
2) Odstraňování toxických produktů metabolitů (katabolity, anabolity) z organismu, které jsou rozpuštěny v moči a vylučovány ven z těla.
3) Endokrinní funkce ledvin produkujících renin, který je uvolňován do krve a tím ovlivňuje krevní tlak, a dále erytropoetin, který ovlivňuje tvorbu erytrocytů a hydroxycholekalciferolu, ten je zapojen do regulace metabolismu vápníku. [1, 2]

Močová soustava je rozdělena na dvě části a to na ledvinu a vývodné cesty močové. Ty lze dále dělit na intrarenální oddíl, kam patří kalichy ledvinné (calices renalis) a pánvička ledvinná (pelvis renalis), extrarenální oddíl, ten zastupuje levý a pravý močovod (ureter sinister et dexter), močový měchýř (vesica urinaria) a močová trubice (urethra). [1, 2]

1.2 Anatomie močového systému

Ledviny (ren, nefros)

Ledvina je párový orgán s charakteristickým tvarem fazole. Její délka je 10 – 12cm, šířka 5 – 6 cm, tloušťka 3,5 – 4 cm a hmotnost 120 – 170 g. Je červenohnědě zbarvená, má hladký povrch a je tuhé konzistence. Ledviny jsou uloženy v retroperitoneálním prostoru v oblasti obratlů Th 12 – L2. Zpravidla bývá, že pravá ledvina je uložena níže než ledvina levá. Obě ledviny jsou uloženy v tukovém pouzdře tzv. capsula adiposa, které zajišťuje fixaci ledvin. Ledvina je stavbou složená tubulózní žláza a její povrch je kryt tuhým vazivovým pouzdrem tzv. capsula fibrosa. Na řezu ledvinou lze makroskopicky rozlišit kůru ledviny (cortex renalis) a dřeň ledviny (medulla renalis). Kůra ledviny je jemně zrnitá a světlejší, tvoří souvislou vrstvu pod pouzdrem a místy vybíhá v podobě sloupců k pánvičce ledvinné. Dřeň je jemně žíhaná, nesouvislá a vytváří charakteristické útvary, které se nazývají pyramidy (pyramides renales). Vrcholky pyramid se nazývají papillae renales a jsou vyústěním odvodných kanálků ledviny. [1, 2]

Nefron

Nefron je základní stavební a funkční jednotkou ledviny, nachází se v kůře i ve dřeni. Nefron má tři funkce: glomerulární filtrace primitivní moče, tubulární resorpce látek i vody a sekrece některých iontů a látek do moče.

Vývodné cesty močové

Renální kalichy obemykají ledvinné papily buňky jednotlivě nebo dvě až tři současně. Mají pohárkový tvar a volným okrajem jsou spojené s tkání kolem papily. Kalichy jsou dvojího druhu: Calices renales minores, je jich přibližně 7 až 14 a sbíhají se tak, že vždy dva až tři menší kalichy se spojují v jeden kalich větší. Calices renales majores jsou zpravidla tři (calix superior, medius et inferior) a sbíhají se do pánvičky ledvinné. Pánvička ledvinná je rozšířený trojúhelníkový dutý tvar v hilu ledviny. Do pánvičky shora a z laterální strany vstupují kalichy a mediokaudálním směrem z ní vystupuje močovod. [1, 2]

Močovod (urether)

Močovod je ploštělá trubice o délce 25 až 30 cm a má v průměru 4 až 7 mm. Ureter začíná v pánvičce ledvinné a sestupuje retroperitoneálním prostorem. Do stěny močového měchýře vstupuje šikmo z laterální strany a shora, podle popsaného průběhu má tedy ureter tři části: pars abdominalis, pars pelvica a pars intramuralis a tři zúžená místa. Nad těmito zúženími najdeme mírná rozšíření. Zúžení nacházíme v místě výstupu ureteru z ledvinné pánvičky, v místě křížení s vasa iliaca a při vstupu do močového měchýře. [1, 2]

Močový měchýř (vesica urinaria)

Je uložen v malé pánvi za symfýzou. Jde o dutý orgán, ve kterém se shromažďuje moč před vyprázdněním. Jeho tvar je velice variabilní a závisí na stupni náplně, stavu svalové vrstvy stěny, pohlaví, věku a na poloze a náplni orgánů v okolí. Fyziologická náplň měchýře (tj. stav kdy se dostavuje pocit na močení) je 250 až 300 cm^3, ale lze pojmout mimořádné roztažení 500 až 700 cm^3. U močového měchýře rozlišujeme spodinu – fundus vesicae, hrdlo – cervix vesicae, kde začíná močová trubice, corpus vesicae – tělo a apex vesicae – vrchol. [1, 2]

Moč ová trubice (urethra)

a) **Ženská moč ová trubice** je dlouhá 3 – 4 cm, probíhá šikmo vpřed a její zevní ústí je uloženo v předsíni pochevní mezi malými pysky stydkými.
b) **Mužská moč ová trubice** má esovitý průběh a slouží jako vývodná cesta močová a zároveň pohlavní. Měří asi 20 cm a vystupuje z močového měchýře (pars intramuralis), dále prochází prostatou (pars prostatica), svalovým dnem pánevním (pars membranacea) a nakonec prochází spongiózním tělesem penisu (pars spongiosa) a ústí na žaludu pyje jako ostium externum. [1, 2]

1.3 Anatomie pohlavního systému

Pohlavní soustava (rozmnožovací, reprodukční) je soustava orgánů, která slouží k rozmnožování.

Jejím hlavním úkolem je zajištění vzniku pohlavních buněk a přenosu jejich dědičné informace na potomky. [13]

1.4 Anatomie – mužské pohlavní orgány

Funkce pohlavního systému muže:

1) Produkce pohlavních orgánů
2) Koitus neboli realizace pohlavního spojení
3) Spermatogeneze neboli tvorba spermií [3]

Varlata (testes)

Jsou párový orgán elipsoidního tvaru, dlouhá 4 – 5 cm a široká 2 – 3 cm. Jsou uložena mimo břišní dutinu ve scrotu. Na povrchu mají silné vazivové pouzdro a vnitřní prostor je rozdělen přepážkami na jednotlivé oddíly kde, jsou stočené semenotvorné kanálky. Zde vznikají semenné pohlavní buňky neboli spermie vznikající ogenezí, která začíná v době pohlavního dospívání a trvá do individuálně vysokého věku.

- Sertolliho buňky – jsou to buňky, které zajišťují výživu dozrávajícím spermiím
- Leydigovy buňky – jsou vmezeřená tkáň varlete, která produkuje hormon zvaný testosteron [1,3]

Nadvarlata (epididymis)

Jsou přiložena k zadnímu okraji varlete jako protáhlý útvar. Jejich funkcí je mísení se spermií s hlenovitým sekretem buněk nadvarlat, kde se shromažďují a získávají schopnost samostatného pohybu. [1, 3]

Chámovod (ductus deferens)

Je trubice dlouhá cca 40 cm, 2 – 3 cm široká, pokračuje z nadvarlete, jde kraniálně skrotem do zevního otvoru tříselného kanálu, odtud prochází do břišní dutiny, kde se stáčí do pánve a ústí pod močovým měchýřem do močové trubice.

Semenný provazec (funiculus spermaticus) je svazek útvarů (a. ductus deferens, a. testicularis, plexus pampiniformis, plexus testicularis, plexus deferntialis, mízní cévy a vestigium vaginalis), které doprovázejí a obklápějí ductus deferens.

Semenné váčky (vesiculae seminales) jsou párové řídatné žlázy, uloženy za zadní stěnou močového měchýře, dlouhé 4 – 5 cm. Jejich vývod se spojuje s ductus deferens a vzniká ductus ejaculatorius probíhající prostatou. Tvoří 50 – 80 % objemu ejakulátu. [1, 3, 6]

Žláza předstojná (prostata)

Je to svalový, žláznatý orgán, který je uložen těsně pod močovým měchýřem na svalovém dně pánve, velikostí kaštanu a jejímž středem prochází močová trubice. Naléhá na přední stěnu konečníku. Obsahuje 30 – 50 tubuloalveolárních žlázek ústící do pars prostatica urethrae. Tvoří 15 – 30 % objemu tekutiny ejakulátu. Prostatická tekutina obsahuje prostaglandiny, které stimulují svalovinu dělohy a tím přispívají k transportu spermií a spermin, zároveň ovlivňují jejich pohyblivost a schopnost oplodnění vajíčka. [1, 3, 6]

Penis (pyj)

Je kopulační orgán vybavený nepárovým a jedním párovým topořivým tělesem. Corposa cavernosa penis jsou dvě párová, vedle sebe uložená kavernózní tělesa při břišní straně penisu. Každé corpus cavernosum je svým crus penis přirostlé k dolnímu ramenu kosti stydké a ramenu kosti sedací. Corpus spongiosum penis je nepárové spongiózní těleso, ve kterém je pars spongiosa urethrae, na konci penisu tvoří kónický útvar neboli žalud. [1, 3, 6]

1.5 Anatomie ženské pohlavní orgány

Funkce pohlavního systému ženy:

1) Zrání vajíček a jejich uvolňování z kůry
2) Produkce pohlavních hormonů
3) Koitus či realizace pohlavního spojení
4) Vytvoření vhodného prostředí pro vývoj plodu a jeho porod [4, 5]

Vaječníky (ovaria)

Jsou párové pohlavní žlázy, velikosti švestky, po obou stranách zploštělé. Leží na bocích pánevní dutiny, ke stěnám jsou připevněny peritoneální řasou (lig. ovarii proprium), která částečně přechází na jejich povrch. Pohlavní funkce nastává ve věku mezi 13 či 15 rokem a vyhasíná mezi 45 či 55 rokem, tzv. klimakterium či přechod. Vaječníky se skládají z vazivového pouzdra, z kůry a z dřeně [4, 5, 6]

Vejcovody (tubae uterinae)

Vejcovod je párová trubice, dlouhá asi 10 cm. Jejich hlavní funkcí je transport vajíčka do dělohy pohybem řasinkovitého epitelu a stahování hladké svaloviny ve stěně. K oplození vajíčka spermií dochází v tubě, vajíčko se ihned začne dělit, do dělohy přichází ve stádiu několika desítek buněk. Není-li vajíčko ve vejcovodu oplozeno, zaniká a je vstřebáno sliznicí vejcovodu nebo děložky. [4, 5, 6]

Děloha (uterus)

Je svalový dutý orgán hruškovitého tvaru, který je uložen v malé pánvi mezi močovým měchýřem a konečníkem. Horní část je pokrytá pobřišnicí a zbývající část obaluje vazivo. Dutina děložky v dolní části ústí do pochvy a v horní je spojená s vejcovody. Hlavní části děložky jsou tělo děložní (corpus uteri) - dno děložní (fundus uteri), rohy děložní (cornua uteri), hrdlo děložní (cervix uteri) - čípek děložní (portio vaginalis), isthmus uteri či zúžený úsek mezi tělem a hrdlem děložním a dutina děložní (cavitas uteri). Stavba děložky se skládá z endometria což je sliznice, pokrytá cylindrickým epitelem, s velkým množstvím žlázek, pod vlivem hormonů prodělává 28 denní menstruační cyklus, myometria, což je silná vrstva svaloviny, uspořádaná ve spirály vycházející z děložních rohů a perimetria je vazivo, které přechází do okolí, kde tvoří

vazivové pruhy drǵící dŊlohu ve stálé poloze, coǵ je tzv. peritoneální kryt tŊla dŊloǵního. [4, 5, 6]

Pochva (vagina)

Je kopulaļní orgán ǵeny, trubice dlouhá cca 8 cm. Spojuje dŊlohu s vulvou. Horní ļást pochvy obemyká dŊloǵní hrdlo a dolní ļást tvoŚí vchod poġevní (ostium vaginae), ten je neúplnŊ uzavŚen tenkou koǵní Śasou tzv. hymenem neboli panenskou blánou. Skládá se ze sliznice, která je z vrstevnatého dlaǵdicovitého epitelu. V oblasti ļípku pŚechází v endometrium. Dále se skládá z hlenu, který je tvoŚen ze ǵlázek dŊloǵního krļku a obsahuje oloupané buŔky sliznice pochvy. Je ġtŊpen mikroorganismy, ǵijícími na sliznici pochvy, na kyselinu mléļnou, která vytváŚí v pochvŊ kyselé prostŚedí. [4, 5, 6]

Zevní pohlavní orgány ï vulva

1) Mons pubis (Veneris) téǵ také Venuġin pohorek, je tukový polġtáŚ pŚed stydkou kostí, kŢǵe zde je porostlá chlupy.
2) Velké stydké pysky (labia majora) jsou koǵní valy podloǵené tukem a porostlé zevnŊ chlupy, mezi nimi je ġtŊrbina stydká (rima pudendi).
3) Perineum neboli hráz, nachází se mezi zadní komisurou a Śitním otvorem.
4) Malé stydké pysky (labia minora) se nacházejí nad povrchem od labia majora. Je to jemná kŢǵe bez chlupŢ, vpŚedu jsou spojeny frenulem neboli uzdiļkou, pŚes clitoris a tvoŚí preputium.
5) PŚedsíŔ poġevní (vestibulum vaginae) je prostor mezi malými stydkými pysky, ústí zde urethra, pochva a glandulae vestibulares.
   a) TopoŚivá tŊlesa ï clitoris ï rudiment penisu, bulbi vestibuli ï nahromadŊní ǵilních pletení ve spodinŊ malých stydkých pyskŢ
   b) Ǵlázy ï glandulae vestibulares majores (pŚi pohlavním vzruġení) a glandulae vestibulares minores (trvalé zvlhļování pŚedsínŊ poġevní). [4, 5, 6]

2 KARCINOM LEDVIN A MOĻOVÉHO MěCHÝŘE

2.1 Nádory ledvin

Jako nádor ledvin může být označeno maligní i benigní onemocnění renálního parenchymu a dutého systému ledvin. Nejčastějším maligním nádorem je adenokarcinom, který tvoří 85 % zhoubných nádorů ledvin, který vzniká z buněk proximálních tubulů. Zvláštní skupinou nádorů jsou uroteliální papilomakarcinomy ledvinné pánvičky, které tvoří 7 - 8 % maligních tumorů ledvin. V dětském věku se vyskytuje tumor zvaný nefroblastom nebo-li Wilmsův tumor tvoří 5 - 6 % všech maligních nádorů ledvin. Benigní nádory jsou řádově méně časté, je to například adenom, onkocytom, angiomyolipom a další. [7, 14]

Tabulka č. 1 – Klasifikace nádorů ledvin

Benigní		**Maligní**	
mezenchymové	Fibrom	***mezenchymové***	Sarkomy
	Angiolipom	***epitelové***	Karcinomy
	Angiomyolipom	***embryonální***	Nefroblastom
	Reninom		Embryonální karcinom
Epitelové	Adenomy	***jiné***	Maligní limfom
	onkocytom		Sekundární nádory

Zdroj: KLENER, Pavel a Jiří VORLÍČEK. *Klinická onkologie*

2.1.1 Epidemiologie

Zhruba 3 % maligních tumorů dospělé populace tvoří adenokarcinom ledviny. V České Republice jeho incidence významně stoupá, jak u mužů, tak i u žen se bohužel řadíme ve frekvenci výskytu tohoto tumoru na první místo v zemích Evropy. (Incidence a mortalita graf č. 1 viz přílohy). Při stanovení diagnózy má obvykle jen třetina případů detekovatelné metastázy. Asi u 5 % pacientů se vyskytují oboustranné karcinomy ledvin. Výskyt adenokarcinomu ledviny je dvakrát častější u mužů než u žen, Wilmsův nádor tvoří asi 8 % dětských solidních nádorů. [7, 14]

(Věková struktura populace pacientů graf č. 2 viz přílohy)

2.1.2 Etiologie

K rizikovým faktorům, které jsou spojené s vyšším výskytem adenokarcinomu ledviny, patří kouření, obezita, kontakt s ropnými produkty, azbestem nebo těžkými kovy. Vyšší výskyt adenokarcinomu v zemích východní Evropy je přisuzován zhoršeným životním podmínkám (azbest, olovo, organická rozpouštědla). Riziko vzniku karcinomu ledvin zvyšuje také chronická iradiace. Vyšší výskyt nádoru byl zaznamenán u ledvin, které byly postiženy polycystózou. Zvýšené riziko je i u pacientů s chronickou renální insuficiencí a se získanými ledvinnými cystami. Genetická závislost byla prokázána u von Hippelovy Lindauovy choroby. Nádory ledvinné pánvičky mají stejnou etiologii. [7, 14]

2.1.3 Příznaky nemoci

Příznaky mohou být specifické a nespecifické.

Mezi specifické řadíme:

1) Hematurie je nejčastějším příznakem adenokarcinomu ledvin. Může být makroskopická (je vždy váţným příznakem) a mikroskopická (je často chybně léčena jako infekční onemocnění močových cest).
2) Bolesti v bederní krajině nebo hmatný tumor v místě ledviny, který se vyskytuje pouze u pokročilých tumorů.
3) Varikokéla vzniká při poruše průchodnosti spermatické žíly vlivem útlaku tumoru, nebo trombotizací ledvinné žíly.

Mezi nespecifické řadíme:

1) Kachektizace způsobuje nechutenství a hmotnostní úbytek.
2) Hypertenze
3) Polycytémie je způsobena ektopickou tvorbou erytropoetinu nádorovými buňkami.
4) Známky imunitní odpovědi jako je zvýšená teplota a zánětlivé humorální projevy (FW, CRP). Karcinom ledviny často vyvolává zánětlivou reakci organismu.
5) Kardiologické příznaky, tachykardie, extrasystoly jsou příznaky málo časté a tudíž i málo známé.
6) V průběhu nemoci u 20 30 % pacientů dochází po radikální nefrektomii k relapsu onemocnění. Nejčastěji se objeví plicní metastázy (50 -60 %), méně často kostní (20 %), jaterní (15 %), či metastázy v CNS (8 %). K relapsu onemocnění dochází do 1 2 let. [7, 14]

2.1.4 Diagnostika a staging

Klinická vyšetření – Při fyzikálním vyšetření je viditelná i hmatná rezistence v oblasti ledvin. U mužů se v několika procentech může vyskytovat symptomatická varikokéla. Dále pak varikozita stěny břicha a otoky dolních končetin, ty mohou být příznakem pokročilejšího onemocnění.

Pro diagnózu jsou rozhodující zobrazovací metody:

1) Vylučovací urografie má stále svůj význam, i když může odhalit jen nádory větší 3 cm. Na přítomnost nádoru mohou upozornit centrální kalcifikace, event. změna velikosti ledviny.
2) Ultrasonografie může odhalit i časná stádia nádoru, je to nejčastější indikací nádoru ledvin.
3) Počítačová tomografie s kontrastem se dnes považuje za nejdůležitější vyšetřovací metodu, neboť její senzitivita je až 95 %. Umožňuje diagnostikovat i nádory, jejichž průměr je menší než 3 cm.
4) Magnetická rezonance má oproti CT přednost v přesnějším posouzení vztahu nádoru k okolním strukturám, zejména ve vyšší senzitivitě k zobrazení extenze nádoru do renálních žil a do v. cava. Je indikována též u nemocných, kterým nelze podat pro alergii či renálním insuficienci, kontrastní látku před vyšetřením CT.
5) Angiografie (arteriografie a kavografie) – se dnes používá méně často, neboť informace, které tyto metody poskytují, získáme z vyšetření MR.
6) Punkční biopsie – pod USG kontrolou má význam v případech, kdy cystický útvar diagnostikovaný ultrasonograficky či na CT je podezřelý z přítomnosti maligních struktur. Tekutina z benigní cysty je slámově žlutá, čirá, chudá na bílkovinu a laktátdehydrogenázu, kdežto tekutina s příměsí krve, s vysokým obsahem bílkovin, tuku a se zvýšenou koncentrací LHD, svědčí pro malignitu.
7) Laboratorní vyšetření mají doplňkový význam. [8, 14]
8) PET/CT – FDG-PET vzhledem k variabilní a často nízké utilizaci FDG v karcinomu ledviny není vhodnou metodou pro primární staging. Přínosné však může být FDG PET/CT v rámci vyhledání vzdálených metastáz. PET resp. PET/CT vykazuje ve srovnání s CT a MRI vyšší senzitivitu k detekci lokální recidivy karcinomu ledviny. PET/CT může být přínosné ke sledování efektu léčby u pacientů s generalizovaným nádorem. [9]

9) Izotopové vyġetŚení ledvin slouġí pŚedevġím jako funkļní vyġetŚení, umoġŔuje pouze posoudit stav kontralaterární ledviny, ļímġ mŢġe ovlivnit operaļní postup. [8, 14]

2.1.5 TNM klasifikace rozsahu tumoru a klinická stádia

Stanovení klinického stádia (viz pŚílohy graf ļ. 3 vývoj zastoupení klinických stádií) je rozhodující pro dalġí léļebný plán, urļuje rozsah primárního tumoru a popŚípadŊ postiġení regionálních uzlin. Dle toho mŢġeme posoudit funkci a morfologii druhostranné ledviny a místo lokalizace metastáz. (TNM klasifikace ca ledvin tabulka ļ. 2 a klinická stádia tabulka ļ. 3 viz pŚílohy.)

Rozliġujeme 4 stupnŊ diferenciace tumoru:

a) GX ï stupeŔ diferenciace nelze hodnotit

b) G1 ï dobŚe diferencovaný

c) G2 ï stŚednŊ diferencovaný

d) G3 ï G4 málo diferencovaný aġ nediferencovaný [8]

2.1.6 Léļba

a) Chirurgická léļba je základní léļba u nádoru ledvin. Provádí se buŅto radikální nefrektomie, kdy se odstraní ledvina s tukovým pouzdrem, nadledvinami a popŚípadŊ postiġenými lymfatickými uzlinami, nebo záchovná operace ledviny, kdy se odstraní pouze tumor v dané lokalitŊ bez zvýġeného rizika progrese choroby.

b) Chemoterapie je velmi málo úļinná, vyuġívá se cytostatikum vinblastin a lomustin.

c) Radioterapie se dnes doporuļuje pouze k paliativní léļbŊ kostních nebo mozkových metastáz. To znamená, ġe je nádor inoperabilní, prokrvený, krvácející a ļasto bolestivý. Cílem je zmírnit ļi zastavit hematurii a ulevit od bolesti. Karcinom ledvin je radiorezistentní.

d) Hormonální léļba byla velmi omezená, vŊtġinou krátkodobá. Léļba probíhala zejména s vysokými látkami gestagenu nebo tamoxifenem. [7, 8]

2.2 Nádory močového měchýře

Nádory močového měchýře jsou označovány jako maligní a benigní onemocnění stěny močového měchýře. Mezi nejčastější nádory močového měchýře patří nádory z přechodného epitelu urotelu. Morfologicky mají nejčastěji charakter papilárních nádorů. Mezi vzácné typy maligních epitelových nádorů v této lokalizaci patří adenokarcinomy, nediferencované karcinomy, dlaždicobuněčné karcinomy a nejčastěji malobuněčné. Mezi karcinomy mezenchymálního původu patří leiomyosarkom, rabdomyosarkom a popřípadě maligní lymfomy. [8, 14]

2.2.1 Epidemiologie

Dle údajů WHO představují v celosvětovém měřítku asi 3 % všech malignit a jsou tak čtvrtým nejčastěji se vyskytujícím nádorovým onemocněním. Více postihují muže než ženy a to v poměru 2-3:1. V České Republice stejně jako v dalších zemích průmyslové Evropy má incidence (25/100 0000) stoupající tendenci a toto onemocnění postihuje spíše mladší věkové skupiny. [8, 14] (Věková struktura populace pacientů graf č. 5, incidence a mortalita graf č. 4 viz přílohy.)

2.2.2 Etiologie

Rizikové faktory lze rozdělit do několika skupin:

1) Kouření je nejdůležitější etiologický faktor, riziko výskytu se u kuřáků zvyšuje zhruba až o ¼.
2) Kancerogeny ze skupiny aromatických aminů sem patří naftylamin, benzidin, ortotoluidin a další.
3) Léky a farmaceutické preparáty jako jsou cytostatika (cyklofosfamid) a analgetika (fenacetin).
4) Chronická onemocnění močového traktu jako jsou onemocnění s chronickou uroinfekcí, litiázou a schistiomiázou vedou k vyššímu vzniku karcinomu močového měchýře.
5) Genetické vlivy, výskyt nádoru močového měchýře byl pozorován u syndromu Lynch II. [8, 14]

2.2.3 Příznaky nemoci

1) Hematurie je makroskopická, často asymptomatická a intermitentní, u 75 % pacientů.
2) Dysurie, polakysurie je cca u 1/3 pacientů.
3) Urgence a uroinfekce
4) Bolesti v bederní krajině způsobené městnáním v HMC.
5) Renální insuficience je známka pokročilého onemocnění. [14]

2.2.4 Diagnostika a staging

2.2.4.1 Vyšetření vedoucí ke stanovení diagnózy

1) Fyzikální vyšetření může sloužit k odhalení i pokročilých nádorů, hmatný je při palpačních vyšetření podbřišku, vyšetření per rectum či per vagina s bimanuální palpací.
2) Laboratorní vyšetření moče ukáže nález mikroskopické hematurie.
3) Ultrasonografie je základní vyšetřovací metoda při podezření na ca močového měchýře. Při tomto vyšetření objevíme intraluminálně rostoucí tumory, orientačně můžeme vyjádřit i hloubku invaze do stěny. Dále můžeme zhodnotit případné městnání HMC a přítomnost metastáz v játrech.
4) Vylučovací urografie (VUG) nám udává informaci o rozsahu nádorového onemocnění (cystogram) a současně nám pomůže zhodnotit stav HMC.
5) Počítačová tomografie (CT) dokáže zhodnotit především lokální rozsah nádorového onemocnění a jeho vztah k okolním orgánům a současně může vyslovit podezření na metastázy.
6) Diagnostická endoskopie zhodnotí stav sliznice močového měchýře a dokáže odhalit i nádory, které nemohly být objeveny jinými vyšetřovacími metodami.
7) Endoresekce tumoru močového měchýře slouží k histologické verifikaci nálezu a díky tomu dokážeme posoudit i hloubku invaze tumoru do stěny močového měchýře. [8, 14]

2.2.4.2 Vyšetření pro stanovení klinického stádia

1) Gynekologické vyšetření je prováděno u všech žen s ca močového měchýře.
2) RTG vyš. plic
3) USG jater a břišní dutiny

4) Scintigrafie skeletu

5) Rektoskopie, kolonoskopie, CT nebo MR pánve se provádí při podezření na lokálně pokročilý ca se šířením do okolí. [8, 14]

2.2.5 TNM klasifikace rozsahu tumoru a klinická stadia

O léčebné strategii rozhoduje grading tumoru. Až se provedou jednotlivá vyšetření, tak se stanoví klinické stádium dle TNM klasifikace (TNM klasifikace tabulka č. 4 a klinická stádia tabulka č. 5 viz přílohy). [8] Zastoupení klinických stadií v procentech graf č. 6 viz přílohy.

Rozlišujeme 4 stupně diferenciace tumoru:

a) GX – stupeň diferenciace nemůže být určen

b) G1 – dobře diferencovaný

c) G2 – středně diferencovaný

d) G3 – 4 špatně diferencovaný / nediferencovaný [16]

2.2.6 Léčba

a) Chirurgická terapie, výkony se dělí do tří skupin:

1. Operační výkony u povrchových nádorů jako je transuretrální resekce (TUR) zjistí rozsah postižení, počet a velikost nádorů. Provádí se pouze, pokud lze kompletně odstranit celý tumor. Dále se tento výkon provádí u pacientů, kteří nemohou podstoupit radikální chirurgickou léčbu.
2. Operační výkony u infiltrujících nádorů kam patří radikální cystektomie s derivací moče – u muže je odstraněn močový měchýř, prostata a semenné váčky a u ženy jsou odstraněny vnitřní pohlavní orgány.
3. Operační výkony zajišťující pouze derivaci moče (stenty a nefrostomie, uretrální katétry) se provádí při obstrukci ureterálních ústí močovodů tumorem. [16]

b) Radioterapie

1. Zevní kurativní radioterapie, její výhodou je ponechání močového měchýře se zachovalou funkcí rezervoáru. Využívá se u pacientů, u kterých není možná radikální chirurgická léčba. Úspěšnost radioterapie je nižší než chirurgická léčba.

Komplikace, která mŢġe nastat u ozáŚení, je postiradiaļní cystitida a následné svraġtŊní moļového mŊchýŚe.

2. Paliativní radioterapie má nezastupitelnou úlohu, samotná je indikována zŚídka, vŊtġinou se kombinuje s chemoterapií a to u lokálnŊpokroļilých karcinomŢ. [16]

c) Chemoterapie ï podává se v rŢzné formŊ

1. Lokální intravezikální se podává u difúzního ca Ăin situñ a dále pak u povrchových ca po provedené TUR.
2. Systémová má hlavní význam u pacientŢ s pokroļilými formami onemocnŊní (paliace).
3. Adjuvantní je velmi uġiteļná metoda a to pŚeváġnŊ u pacientŢ s pozitivními uzlinami a s vyġġím stupnŊm nezralosti.
4. Neoadjuvantní není standardní metodou. [8]

3 KARCINOM PROSTATY A VARLAT

3.1 Karcinom prostaty

Karcinom prostaty je jedním z nejčastěji se vyskytujících novotvarů u mužů kolem 70. roku života. Nejčastější variantou je adenokarcinom (90 %), vznikající ze sekrečních buněk prostatických acinů. Ostatní varianty jsou vzácné. [8, 14]

Tabulka č. 6 – Přehled maligních nádorů prostaty

Epitelové nádory	Mezenchymové nádory	Lymfomy
Adenokarcinom – acinózní a) kribriformní b) solidní Karcinom z přechodného epitelu Karcinom dlaždicobuněčný Karcinom endometroidní Karcinom intraduktální (papilární) Karcinom nediferencovaný (malobuněčný)	Rhabdomyosarkom Leiomyosarkom	

Zdroj: KLENER, Pavel a Jiří VORLÍČEK. *Klinická onkologie*

3.1.1 Epidemiologie

Karcinom prostaty patří mezi nejčastější nádorová onemocnění u mužů. V Evropských zemích představuje asi 13 % všech karcinomů v mužské populaci a v 9 % je příčinou smrti. [8, 14]

(Incidence a mortalita graf č. 7 a zastoupení věkové populace pacientů graf č. 8 viz přílohy).

3.1.2 Etiologie

Rizikové faktory dělíme do několika skupin:

1) Genetické vlivy, na tomto podkladě vzniká asi 9 % ca prostaty, pravděpodobně se jedná o autosomálně dominantní dědičnost.
2) Věk
3) Dietetické návyky což je vyšší konzumace zeleniny.
4) Etnické vlivy, kde výrazně vyšší incidence je u indoevropské poluce Čidů, Číňanů a Indiánů.

5) Profesionální expozice jako je farmářství, je jediná profese, kde bylo prokázáno dvojnásobné riziko vzniku karcinomu prostaty. Dále pak je zaznamenáno vyšší riziko u pracovníků s ionizujícím zářením.

6) Hormonální vlivy [8, 14]

3.1.3 Příznaky nemoci

Příznaky onemocnění bývají často shodné s příznaky benigní hyperplazie prostaty a to jak v mikční sféře obstrukční (slabý proud moče, jeho přerušování, retardace mikce), tak i ve sféře iritační (urgentní mikce až inkontinence, nykturie). Protože je reduplikační doba ca prostaty (doba potřebná ke zdvojení jeho objemu) dlouhá, více než dva roky, bývají příznaky známkou již pokročilejšího stádia onemocnění. Jelikož ca prostaty vychází nejčastěji z periferní části žlázy, tak vznikají mikční příznaky relativně pozdně, na rozdíl od hyperplazie prostaty, která se rozvíjí od začátku periuretrálně. Občas bývá prvním příznakem zadržování moče nebo hemospermie, ale také mohou být prvními příznaky kostní bolesti, které jsou způsobené kostními metastázami jiného asymptomatického ca. Oteklé dolní končetiny jsou příznakem postižení pánevních lymfatických uzlin. [8, 14]

3.1.4 Diagnostika a staging

3.1.4.1 Vyšetření vedoucí ke stanovení diagnózy

1) Vyšetření per rectum hraje velmi významnou roli zvláště ve screeningu u mužů starších 50. let.

2) Nádorové markery, téměř ideální marker, který slouží ke stanovení diagnózy je prostatický specifický antigen (PSA).

3) Transrektální ultrasonografie (TRUS) je nejčastěji prováděna sondou 7,5 MHz, která je vybavena bioptickým naváděčem. Má jedinečnou roli při odběru bioptického vzorku.

4) Biopsie prostaty slouží ke konečnému stanovení diagnózy, je prováděna za USG kontroly transrektálně. Odebírá se 6 – 8 vzorků.

3.1.4.2 Vyšetření vedoucí k posouzení stádia choroby – stagingu

1) Vyšetření k posouzení velikosti ca je jako základ provedení transrektálního digitálního vyšetření nebo transrektální USG. Méně se využívá CT nebo MR.

PŚesné stanovení velikosti ca nám umoġní histologické vyġetŚení vzorku, odstranŋného pŚi radikální prostatektomii.

2) VyġetŚení uzlin

3) VyġetŚení metastáz provádíme scintigrafií skeletu, dále se provádí RTG plic a USG jater. [8, 14]

3.1.5 TNM klasifikace rozsahu tumoru a klinická stádia

Nejļastŋjġím histologickým typem ca prostaty je adenokarcinom tzv. konvenļního typu, který vychází z acinárních bunŋk, vzácnŋji se vyskytují duktální adenoca, mucinózní adenoca, ca z pŚechodného epitelu, malobunŋļný ca, adenoskvamózní ca, dlaġdicobunŋļný ca a vysoce maligní sarkomatoidní ca. PŚehled uveden v tabulce ļ. 7.

Pro urļení stádia nemoci se vyuġívá mezinárodní TNM klasifikace viz tabulka ļ. 8, klinická stádia se nacházejí v tabulce ļ. 9. Nejļastŋji se vyuġívá tzv. Gleasonovo desetistupŕové skóre nebo tŚístupŕová klasifikace WHO. [14]

(Zastoupení klinických stádií v procentech graf ļ. 9 viz pŚílohy.)

Tabulka ļ. 7 ï Histologické typy ca prostaty a histopatologický grading

Histologické typy:	WHO grading:	Gleasonovo skóre:
Acinární adenokarcinom	GX ï grading nestanoven	2 ï 4 dobŚe diferencovaný
Duktální adenokarcinom	G1 ï dobŚe diferencovaný	5 ï 6 stŚednŋdiferencovaný
Mucinózní adenokarcinom	G2 ï stŚednŋdiferencovaný	
Neuroendokrinní tumor	G3 ï 4 ï málo diferencovaný/ nediferencovaný	7 stŚednŋġpatnŋ diferencovaný
Malobunŋļnýanaplastickýkarcinom		
Nediferencovaný karcinom		8 ï 10 ġpatnŋdiferencovaný
Dlaġdicobunŋļný karcinom		
Karcinom z pŚechodných bunŋk		

Zdroj: ADAM, ZdenŋkVORLÍĻEK a JiŚíVANÍĻEK. *Diagnostické a léļebné postupy u maligních chorob*.

3.1.6 Léļba

a) Chirurgická léļba ï dŋíme:

1. Radikální kam patŚí radikální prostatektomie (RAPE), coġ je odstranŋní prostaty vļetnŋpouzdra a semenných váļkŢ. Je to nejrozġíŚenŋjġí metoda léļby.
2. Paliativní sem patŚí transuretrální resekce (TURP) která zpŢsobí rekanalizaci prostatické uretry.

b) Radioterapie

1. Kurativní radioterapie bývá nejčastěji indikována ve stádiích T1a – T2b N0 M0 u pacientů, kteří nechtějí nebo nemohou podstoupit RAPE.
2. Brachyradioterapie je moderní metoda, která spočívá v dočasné nebo trvalé implantaci radioaktivního zdroje do prostaty.
3. Paliativní radioterapie se používá u pacientů s pokročilým onemocněním, s progresí primárního tumoru a u kostních metastáz s cílem dosáhnout analgetického efektu.

c) Hormonální léčba je neoadjuvantní, „konkomitantní", adjuvantní a paliativní.

d) Chemoterapie je vždy paliativní. [8, 14]

3.2 Testikulární nádory

Nádory varlat vznikají až z 90 % ze zárodečné (germinální) buňky, zbytek je ze stromatu (z Leydigových a Sertolliho buněk) a z non-gonadálních buněk (maligní lymfomy, sarkomy). Podle histologie se dělí na seminomy, ty jsou prognosticky příznivější a neseminomy, které jsou prognosticky nepříznivé. Oba tyto druhy tumorů jsou potenciálně vyléčitelné a to i v pokročilejších stádiích. [8, 14]

3.2.1 Epidemiologie

Nádory varlat jsou nejčastěji diagnostikovány (v 70 %) ve věkové skupině 20 až 40-ti let, asi 20 % se vyskytují u věkové skupiny do 40-ti let a jen v 10 % se mohou vyskytnout u mužů a chlapců mladších 20-ti let. [8, 14]

(Věková struktura populace pacientů grafu č. 11, incidence a mortalita graf č. 10 viz přílohy.)

3.2.2 Etiologie

1) Nedostatečně sestouplé varle (kryptorchismus) je nejvýraznější rizikový faktor.
2) Záněty varlete
3) Chemické kancerogeny jakou jsou herbicidy, pesticidy, chemická rozpouštědla, sloučeniny těžkých kovů, zinků a kadmia.
4) Genetické predispozice [14]

3.2.3 PŚíznaky nemoci

1) PŚíznaky z lokálního rŢstu jako je zmŊna velikosti varlete.
2) Hormonální pŚíznaky, zvýġená produkce choriogonadotropinu beta-HCG → ten zpŢsobuje gynekomastii a mastalgii.
3) PŚíznaky jiġ diseminovaného tumoru jako jsou bolesti bŚicha a zad v bederní oblasti pŚi metastatickém postiġení uzlin retroperitonea. [8, 14]

3.2.4 Diagnostika a staging

1) Fyzikální vyġetŚení se provádí pohledem a pohmatem, vyġetŚujeme scrotum, bŚicho, nadklíļ ky.
2) USG bŚicha, pokud ukáġe podezŚení na tumor, je nutné jej histologicky ovŊŚit.
3) RTG plic
4) CT se vyġetŚují retroperitoneální uzliny, játra a celá pánev. [17]
5) Markery tumorŢ varlat jsou vysoce senzitivní a specifické a to i v pŚípadŊ malého rozsahu onemocnŊní. Stanovují se:
   a) Alfa fetoprotein poukazuje na pŚítomnost ġloutkového váļ ku v tumoru.
   b) Beta ï choriogonadotropin je nejļ astŊji produkován choriokarcinomem.
   c) Laktátdehydrogenáza odráġí velikost nádorové masy. [8, 14]

3.2.5 TNM klasifikace rozsahu tumoru a klinická stádia

Germinální nádory jsou dŊleny na dvŊveliké skupiny ï seminomy a neseminomy.

a) **Seminomy** tvoŚí asi 50 % vġech germinativních ca.

b) **Neseminomy** kam patŚí embryokarcinom, choriokarcinom, nádor ze ġloutkového váļ ku a teratom ï zralý, nezralý. [8, 14]

Histopatologické typy tumorŢ varlat uvádí tabulka ļ. 10. (TNM klasifikaci a klinická stádia naleznete v tabulce ļ. 11 a ļ. 12. Zastoupení klinických stádií graf ļ. 12 viz pŚílohy.)

Tabulka č. 10 – Histopatologie tumorů varlat

Nádory jednotné histologie	Tumory složené z více histologických typů
Seminom Spermatocytický seminom Embryonální karcinom Polyembryom Teratom (zralý, nezralý) Tumor z žloutkového váčku (yolc sac tumor)	Embryonální karcinom Plus teratom Choriokarcinom Jiné

Zdroj: ADAM, Zdeněk, Jiří VORLÍČEK a Jiří VANÍČEK. *Diagnostické a léčebné postupy u maligních chorob*.

3.2.6 Léčba

1) LÉČBA SEMINOMŮ

   a) Vysoká inquinální orchiektomie

   b) Stádium I – bez postižení uzlin – aktinoterapie

   c) Stádium II – postižení uzlin do 5 cm – vyšší dávka aktinoterapie

   d) Stádium III – postižení uzlin nad 5 cm – chemoterapie

2) LÉČBA NESEMINOMŮ

   a) Vysoká inquinální orchiektomie

   b) Retroperitoneální lymfadenektomie u stádia I. a II. – následuje chemoterapie

   c) Vyšší stádia – chemoterapie, lymfadenektomie, radioterapie [17]

4 NÁDORY DĚLOŽNÍHO TĚLA A DĚLOŽNÍHO ČÍPKU

4.1 Nádory děložního těla

U nádorů děložního těla převažují nádory benigní, především jako leiomyomy či ty tvoří 90 % všech benigních nádorů. Mezi maligní nádory patří nejčastěji epitelové nádory (karcinomy). Z mezenchymové tkáně endometria nebo myometria vznikají sarkomy. Nejčastějším nádorem děložního těla je karcinom endometria, který se objevuje převážně u žen v menopauze a vykazuje stoupající incidenci. [8, 14]

4.1.1 Epidemiologie

U karcinomu endometria se incidence pomalu zvyšuje. Narůstá s věkem, 75 % postižených žen je již v menopauze a pouze 5 % postižených žen je mladších 40-ti let. [8, 14] (Incidence a mortalita graf č. 13, zastoupení věkové populace pacientů graf č. 14 viz přílohy.)

4.1.2 Etiologie

Mezi rizikové estrogenní faktory patří:

1) Časná menarché
2) Pozdní menopauza
3) Obezita
4) Nulliparita
5) Insuficience žlutého tělíska
6) Dlouhodobé podávání tamoxifenu [8, 14]

4.1.3 Příznaky nemoci

1) Mírné bolesti v podbřišku
2) Hnisavý či sanquinolentní vaginální výtok svědčí o pokročilejším stádiu.
3) Metroragie je hlavním symptomem nemoci, je to postmenopauzální krvácení z děložy. [8, 14]

4.1.4 Diagnostika a staging

4.1.4.1 Vyšetření vedoucí k potvrzení karcinomu děložního těla

1) Gynekologické vyšetření se provádí palpačně a per rectum, důležitou součástí je kolposkopie a cytologie.
2) USG vaginálním vyšetřením zhodnotíme zvětšení děložní, tloušťku endometria, přechod mezi endometriem a myometriem a rozšíření děložní dutiny.
3) Cytodiagnostika je intrakavitární odběr materiálu pomocí kartáčků, zvyšuje úspěšnost záchytu na 60 – 90 %.
4) Separovaná abraze je bioptické vyšetření.
5) Hysteroskopie je vyšetření děložní dutiny pomocí hysteroskopu.
6) Význam nádorových markerů – zvýšení onkomarkeru CA – 125.

4.1.4.2 Vyšetření vedoucí ke stanovení rozsahu

1) RTG plic
2) CT plic a dutiny břišní
3) USG dutiny břišní
4) Cystoskopie, rektoskopie
5) VUG – posouzení stavu ledvin [8, 14]

4.1.5 TNM klasifikace rozsahu tumoru a staging

TNM klasifikace je založena na klinickém a/nebo patologickém stagingu, stádium FIGO vychází z chirurgického stagingu. Histologické typy karcinomů děložního jsou rozčleněny v tabulce č. 13.

(Zastoupení klinických stádií v procentech graf č. 15, TNM klasifikace a klinická stádia jsou uvedeny v tabulkách č. 14 a č. 15 viz přílohy.)

Tabulka č. 13 – Histologické typy ca děložního

• Endometroidní karcinom (adenokarcinom a adenokantom)
• Mucinózní adenokarcinom
• Papilárně-serózní adenokarcinom
• Světlobuněčný adenokarcinom
• Adenoskvamózní karcinom
• Nediferencovaný a smíšený karcinom

Zdroj: KLENER, Pavel a Jiří VORLÍČEK. *Klinická onkologie*

4.1.6 Léčba

a) **Chirurgická léčba** se provádí především u stádia I, II, III. Provádí se hysterektomie s bilaterální adnexektomií, laváž peritoneální dutiny, systematická lymfadenektomie.

b) **Radioterapie** nachází uplatnění ve všech stádiích.

1. Adjuvantní – pooperační ošetření
2. Radikální – při inoperabilitě
3. Paliativní – u pokročilých stádií
4. Brachyradioterapie – zavádí se různé typy aplikátorů

c) **Hormonální terapie** – medroxyprogesteronacetát, megestrolacetát

d) **Chemoterapie** se provádí u extrauterinního šíření, většinou paliativní přístup. [8]

4.2 Nádory děložního čípku

Karcinom děložního čípku vychází z oblasti povrchového epitelu čípku exocervixu nebo cylindrického epitelu děložního kanálu neboli endocervixu. Období vývoje dysplastických změn nazývaných cervikální intraepiteliální neoplázie (zkratka CIN I-III) často předchází vzniku onemocnění. [8, 14]

4.2.1 Epidemiologie

Nádor děložního čípku je druhou nejčastější gynekologickou malignitou. Nejčastěji postižené věkové kategorie jsou:

1) Epiteliální dysplázie – nejčastěji diagnostikovány ve věku 25 – 34 let.
2) Carcinoma in situ – nejčastěji diagnostikován ve věku 35 – 44 let.
3) Karcinom cervixu – nejčastěji diagnostikovány ve věku 45 – 54 let. [8, 14]

(Incidence a mortalita graf č. 16 a věkové zastoupení populace pacientů graf č. 17 viz přílohy.)

4.2.2 Etiologie

Vznik karcinomu je vícestupňový proces, známe pouze epidemiologické faktory, exogenní a endogenní noxy, které mohou navodit vznik tumoru.

1) HPV virus se považuje za nejdůležitější etiologický faktor, rizikový typ je 16 a 18.
2) Kouření
3) Genitální infekce
4) Poruchy imunity, AIDS
5) Epidemiologické faktory
   a) Časný zahájení sexuálního života
   b) Sexuální promiskuita
   c) Vysoký počet porodů a potratů
   d) První porod v mladém věku
   e) Genetická predispozice [8, 14]

4.2.3 Příznaky nemoci

1) Krvavý a vodnatý výtok
2) Nepravidelné krvácení mimo menstruační cyklus
3) Krvácení po pohlavním styku

4.2.4 Diagnostika a staging

4.2.4.1 Vyšetření vedoucí ke stanovení diagnózy

1) Gynekologické vyšetření (kolposkopie, onkologická cytologie, histologické ověření) - dle zjištěných změn se stanoví vhodná metoda odběru bioptického materiálu k ověření nálezu a to buď:
   a) Cílená biopsie
   b) Abraze děložního hrdla při endocervikálním nálezu
   c) Konizace čípku [8, 14]

4.2.4.2 Vyšetření ke stanovení rozsahu nemoci

1) Bimanuální rektovaginální palpační vyšetření
2) Laboratorní vyšetření
3) Cystoskopie, rektoskopie
4) RTG plic
5) IVU
6) CT či MR břicha a pánve [8, 14]

4.2.5 TNM klasifikace rozsahu tumoru a klinická stádia

Nejčastější zóna je mezi cylindrickým a dlaždicovým epitelem. Asi 90 % všech cervikálních karcinomů odpovídá histologii dlaždicobuněčného karcinomu a 10 % se tvoří z adenokarcinomu. Ostatní typy jsou vzácné, viz tabulka č. 16. Cervikální intraepiteliální neoplázie (CIN) jsou často označovány za prekancerózy dysplazie cervixu a karcinomu in situ.

CIN I. stupeň je lehká dysplazie s porušením vrstvení, porucha diferenciace a nečetné mitózy v dolní třetině epitelu.

CIN II. stupeň je střední dysplazie.

CIN III. stupeň je těžká dysplazie, nebo karcinoma in situ se ztrátou vrstev, atypické mitózy a nediferencovaný epitel. [8, 14]

(Zastoupení klinických stádií graf č. 18. TNM klasifikace je uvedena v tabulce č. 17, viz přílohy.)

Tabulka č. 16 - Histologické typy ca děložního čípku

Spinocelulární karcinom • Rohovějící • Nerohovějící – velkobuněčný nebo malobuněčný
Adenokarcinom • Endocervikální adenoca, ca z jasných buněk, papilárně-serózní, mucinózní, endometrioidní, adenoskvamózní, karcinoid, mezonefrický adenoca.
Ostatní • Melanoma malignum • Smíšený mezenchymální tumor

Zdroj: KLENER, Pavel a Jiří VORLÍČEK. *Klinická onkologie*

G – histopatologický grading :

1) GX – stupeň diferenciace nelze hodnotit
2) G1 – dobře diferencovaný
3) G2 – středně diferencovaný
4) G3 – špatně diferencovaný/nediferencovaný

R – klasifikace – přítomnost či nepřítomnost reziduálního nádoru po léčbě

1) RX – nelze hodnotit přítomnost reziduálního nádoru
2) R0 – bez reziduálního nádoru
3) R1 – mikroskopický reziduální nádor
4) R2 – makroskopický reziduální nádor [16]

4.2.6 Léčba

a) Chirurgická léčba má dominantní postavení v počátečních stádiích.

1. Konizace hrdla je kurativní výkon, pro CIN III. (karcinoma in situ).
2. Radikální vaginální trachelektomie se provádí u žen, které trvají na zachování fertility.
3. Hysterektomie je buď prostá, nebo radikální, s lymfadenektomií pánevních uzlin.

b) Radioterapie je hlavní léčebná metoda u stádia II. B a III. Používá se brachyradioterapie, kdy se do kleneb pochevních, hrdla a dělohy zavádějí duté aplikátory, do nichž se umístí radioaktivní zdroj.

c) Chemoterapie se dříve používala jako paliace u pokročilých forem.

d) Imunoterapie je u karcinomu čípku neúčinná. [8]

5 PET/CT

PET/CT neboli pozitronová emisní tomografie/výpoļetní tomografie je tzv. hybridní zobrazovací metoda, kombinující výpoļetní tomografii (CT) a pozitronovou emisní tomografii (PET). Tato vyġetŚovací modalita je vyuġívána lékaŚi ke stagingu a restagingu pŚevážnĎ onkologických onemocnĎní. PET vyġetŚení informuje o funkļních zmĎnách, které prakticky vġdy pŚedcházejí zmĎny anatomické, a CT nám naopak poskytuje plnohodnotné anatomické - strukturální informace. Díky tomu mohou lékaŚi co nejpŚesnĎji diagnostikovat a hodnotit stádium onemocnĎní. Tato metoda v souļasné dobĎ dominuje v onkologické diagnostice a jedná se o vyġetŚovací modalitu, která se svoji podstatou nalézá na pomezí nukleární medicíny a radiologie. Tato metodika zobrazování vyuġívá malého mnoġství radioaktivního materiálu pro diagnostiku i nenádorových onemocnĎních ï nejvĎtġí pŚínos vykazuje v nukleární kardiologii pŚi vyġetŚování viability myokardu. UmoġĹuje posoudit metabolické pochody v tĚle pacienta na molekulární úrovni a tak nabízí potenciál identifikovat patologický proces v co nejranĎjġím stádiu. [10, 11]

5.1 Fyzikální principy detekce PET/CT

6+ pŚemĎna

ĂZobrazování pomocí PET je zaloġeno na koincidenļní detekci fotonŢ záŚení gama s energií 511 KeV, jeġ jsou emitovány pŚi pŚemĎnĎ pozitronových záŚiļŢ aplikovaných do organismu. Pozitronové radiolnuklidy se vyznaļují tzv. beta ï plus pŚemĎnou, kdy se proton transformuje na neutron, pozitron (beta +) a neutrino. Pozitron nemŢže v hmotném prostŚedí existovat trvale, na konci jejich dráhy je setkání s elektronem okolní hmoty a jejich zánik ï tzv. anihilaceñ [18]

5.2 Radiofarmaka

Je to nejļastĎji podávaná intravenózní látka, která se skládá ze dvou ļástí:

1) Radionuklidu ï pozitronový záŚiļ a
2) Biologického nosiļe ï coġ je napŚ. glukóza, cholin, acetát a methionin.

V oblasti PET a PET/CT zobrazování se nejvíce uplatĹují radionuklidy ^{18}F, ^{15}O, ^{11}C, ^{13}N, ^{62}Cu, ^{68}Ga a ^{82}Rb. NejrozġíŚenĎjġí aplikace radionuklidu v klinické praxi je ^{18}F - FDG.

Vzniklá 2-(^{18}F)-fluoro-2-deoxy_D-glukóza je transportována do buněk stejně jako normální glukóza. ^{18}F-FDG není v buňce kompletně metabolizována a po určitou dobu se zde hromadí. Zejména nádorové buňky disponují zvýšeným množstvím non či inzulíndependentních glukózových transpondérů, zrychlenou fosforylací a nižší hladinu glukóza-6-fosfatázy. Všechny tyto faktory působí souhlasně a mechanismy ovlivněné těmito skutečnostmi vedou ke zvýšenému vychytávání ^{18}F-FDG. [19]

5.3 Indikace PET/CT

Nejvíce se využívá PET/CT k vyšetření onkologicky nemocných pacientů, významně méně pak i k diagnostice záněty, v kardiologii, neurologii a v psychiatrii.

Klinické indikace PET/CT v onkologii:

1) Diagnostika maligních lézí
2) Grading malignit
3) Vyšetření metastáz bez známek primárního tumoru
4) Staging / restaging
5) Lokalizace před biopsií nejagresivnější části nádoru
6) Plánování RT
7) Hodnocení reakce ca na léčbu (CHT, RT) [18, 23]

5.4 Příprava pacienta před vyšetřením (ve FN Plzeň Lochotín)

1) Pacient by před vyšetřením neměl provádět žádnou náročnější fyzickou práci nebo sportovní výkony. Mohlo by dojít k ovlivnění akumulace radioaktivní látky ve svalech a tím i k ovlivnění výsledku vyšetření.
2) Dále je důležité, aby se pacient dostavil k vyšetření nalačno, potravu by neměl přijímat min. 4 hodiny před vlastním vyšetřením. Může pouze menší množství neslazené tekutiny (ne kávu a alkohol).
3) Poté bude pacientovi před vyšetřením zajištěn žilní vstup odbornou zdravotnickou sestrou v podobě kanyly, nejčastěji na horní končetině.
4) Pacient by měl přijít v doprovodu druhé osoby a neměl by po vyšetření řídit motorové vozidlo. [12]

5.5 Vyšetřovací protokol

Žádoucí hodnotné validní PET/CT vyšetření vyžaduje nezbytnou přípravu pacienta. Základním předpokladem je laboratorní. Nízká hladina glukózy snižuje fyziologické vychytávání F-FDG v kosterním svalstvu a ve stěnách střeva. Normálními bazálními hodnotami glykémie lze minimalizovat nebezpečí vzniku nežádoucích artefaktů. Hyperglykémie naopak zvyšuje kompetici mezi glukózou a F-FDG, což vede ke snížené akumulaci radiofarmaka v nádorových buňkách. Hladina glykémie v krvi nemocného se standardně měří těsně před aplikací F-FDG. Akceptovatelná je hladina do 10, maximálně do 13 mmol/l. Při vyšších hodnotách glykémie je nejvhodnější pacienta přeobjednat na termín, kdy bude diabetes lépe kompenzován. Příjem tekutin není omezený do samotného vyšetření. Doporučováno je pití vody či nesladkých nápojů, čímž je dosaženo rovnoměrné distribuce radiofarmaka v organismu. Dostatečná hydratace je žádoucí, neboť snižuje radiační zátěž a omezuje eventuální riziko poškození ledvin intravenózní kontrastní látkou. Intravenózní aplikací jodové kontrastní látky těsně před vyšetřením je docíleno zlepšeného zobrazení cév a cévního zásobení fyziologických struktur i patologických lézí. Dosaženo je také lepšího rozlišení CT skenů a obrazy jsou lépe hodnotitelné. Samotné PET/CT vyšetření začíná realizací CT topogramu, poté je stanoven axiální rozsah CT fáze a počet PET sekvencí. Následuje provedení CT vyšetření s intravenózně podanou kontrastní látkou a vyšetření je zakončeno PET zobrazením v sekvenčním režimu. Během snímání leží pacient na lůžku, které se posouvá skrze detekční prstenec v gantry přístroje. Celotělové vyšetření trvá 15 – 25 minut. Vyšetřovací protokol se může lišit, některá pracoviště pro korekci dat nejprve provádějí „low dose" CT, pokračují PET fází a nakonec plnohodnotné CT s intravenózní jodovou kontrastní látkou." [19]

5.6 Postup vyšetření PET/CT

1) Informovaný souhlas pacienta s vyšetřením
2) Kontrola hmotnosti pacienta
3) Kontrola glykémie
4) Podání kontrastní látky per os 1 – 2 l (jódový roztok, manitol, orbitol, baryum) – 60 – 90 min před vyšetřením
5) Aplikace radiofarmaka – FDG i. v. (aplikovaná aktivita 300 – 400 MBq dle hmotnosti)
6) Vyprázdnění močového měchýře

7) Těsně před vyšetřením se aplikuje jodová kontrastní látka i. v.
8) Akvizice v závislosti na indikaci nejčastěji za 60 min po aplikaci farmaka
9) Celotělové snímání od proximální třetiny stehen po bazi lební (doba akvizice trvá cca 15 – 30 min)
10) Zhodnocení a archivace výsledků [19]

5.7 Kontraindikace PET/CT

1) Nesouhlas pacienta s vyšetřením
2) Těhotenství
3) Hmotnost nad 150 kg (max. nosnost vyš. stolu)
4) Klaustrofobie
5) Deformace trupu a těla
6) Hodnota glukózy v krvi nad 13 mmol/l [19]

5.8 Indikační kritéria PET/CT

5.8.1 Karcinom močového měchýře

Vzhledem k fyziologickému vylučování FDG do moči je FDG PET k diagnostice u nádorů močového měchýře primárně nevhodný. Klíčovou úlohu ve vyhledávání primárního nádoru močového měchýře a recidivy hraje endoskopie.

Využití PET/CT:

1) Může být přínosné k detekci lokální recidivy nebo reziduálního tumoru močového měchýře.
2) V rámci celotělového snímání slouží k odhalení vzdálených metastáz.
3) Hodnocení působení terapie a restaging postižených lymfatických uzlin a vzdálených metastáz.
4) Udává nám rozdíl fibrózních změn od lokální recidivy. [20, 21, 23]

5.8.2 Karcinom ledvin

FDG-PET není vhodnou metodou pro primární staging vzhledem k její variabilní a často nízké utilizaci FDG v karcinomu ledvin. Jelikož je metabolismus glukózy v primárním nádoru variabilní je využití samotného PET vyšetření omezeno a diagnóza se zakládá především na post kontrastním CT vyšetření. Citlivost – FDG – PET pro

diagnózu renálního karcinomu je nízká – kolem 60% versus 92% CT, specifita je však vysoká a stejnì jako CT dosahuje témìø 100%. Významnou roli hraje FDG – PET a PET/CT – v diferenciální diagnostice neurèitých loèisek v ledvinì po nefrektomii a ve vyhledávání vzdálených metastáz. [20, 21, 23]

5.8.3 Karcinom prostaty

Úloha PET/CT je u nádorù prostaty stále jeètì ve vývoji, ale pravdìpodobnì bude mít nejdùležitìjší úlohu pøi detekci èasného relapsu u pacientù s agresivním tumorem a u pacientù s pokroèilým onemocnìním. Pro vyšetøení karcinomù prostaty se spíše než [18] FDG stává nadìjí užití [11]C- a ^{18}F cholinu a acetátu. Zdají se slibné pøedevším pro zhodnocení postižení lymfatických uzlin v rámci iniciálního stagingu. Výhodou PET/CT je celotìlové snímání. Nevýhodou je radiaèní zátìž a vyšší cena vyšetøení, proto je toto vyšetøení doporuèováno pouze u vysoce rizikových pacientù. FDG/PET a PET/CT je diagnostickým pøínosem v následujících pøípadech:

1) Je – li hladina PSA vyšší než 4 ng/ml
2) U pacientù s pokroèilým nebo neléèeným onemocnìním.
3) Nejednoznaèné nálezy na klinice zobrazovacích metod
4) Nedostateèná reakce na zahájenou léèbu
5) Negativní kostní scintigrafie
6) PET mùže být predikátorem úèinnosti androgenní ablace [20, 21]

5.8.4 Testikulární nádory

FDG/PET a PET/CT má význam u pacientù po orchiektomii, dále pak u pacientù s metastatickými germinativními nádory. FDG-PET/CT vykazuje vysokou senzitivitu a negativní prediktivní hodnotu pro detekci reziduálního nádoru a pro vyhledávání recidivy. U 56% pacientù je na základì tohoto vyšetøení popisována zmìna strategie léèby.

5.8.5 Nádory v gynekologii

PET/CT není vhodnou metodou v diferenciální diagnostice benigních a maligních nádorù a to z dùvodu falešné pozitivity normálních ovarií fertilní ženy v dobì ovulace, pøi zánìtu a pøi benigních zmìnách. Nálezy mohou být spíše naopak falešnì pozitivní u borderline tumorù a maligních nádorù s cystickou složkou. Primární pøínos FDG-PET spoèívá v možnosti hodnocení lymfatických uzlin a vzdálených metastáz. Lokální

hodnocení nádoru primárního diagnostikujeme CT a MR vyšetřením. Hybridní PET/CT je schopné vyhodnotit jak lokální rozsah nádoru, tak i postižení LU a vzdálené metastázy, navíc je FDG-PET schopna odlišit fibrozní tkáň v pánvi od recidivy karcinomu. Dále se FDG-PET/CT zaíná uplatňovat v plánování radioterapie u pokroilého i recidivujícího karcinomu dloního hrdla. [20, 22]

PRAKTICKÁ ČÁST

6 KAZUISTIKY

6.1 Kazuistika 1

C 64 Tumor levé ledviny s lymfadenopatií paraaortální, mediastinu a v plicních hilech – cT3aN2M1

Anamnéza muže narozeného v roce 1948

- **RA:** rodiče zemřeli v 52 letech, není přesně, na co, sestra ca plic, děti zdravé
- **OA:** epididymitis, st. po luxaci AC vlevo, cerkláž, kov ex, operace varixů vlevo, st. p. operaci halux rigidus, pomalé hojení, ICHDK
- **Abusus:** kuřák až 20 cigaret denně
- **Alergie:** neguje
- **PA, SA:** nyní SD, dříve elektrikář
- **Léky:** Timolol, Luxfen, Tanyz, Enelbin tbl, Atoris

Diagnózy

- C 64 světlobuněčný karcinom levé ledviny s metastatickým postižením uzlin paraaortálních, v mediastinu a v plicních hilech G1 T3aN2M1
- I 10 Arteriální hypertenze
- H 409 Glaukom
- Z 924 st. po operaci AC luxace vlevo, cerkláž, kov ex, varixy LDK, katarakta, halux rigidus
- E 789 Porucha metabolismu lipoproteinů

Nynější onemocnění

Pacient vyšetřován pro BPH (benigní prostatická hyperplazie) – pravidelné prohlídky, na USG a následně CT nález tu levé ledviny s lymfadenopatií při aortě. Doplněno PET/CT – renální karcinom vlevo typ II. metastázy v uzlinách, retroperitonea, mediastina a v plicních hilech. Přijat k biopsii paketu uzlin paraaortálních vlevo pod CT kontrolou.

Návrat na oddělení urologické ambulance – nemocný vyšetřován pro BPH, při kontrole nalezen tumor levé ledviny, doplněno CT břicha s nálezem tumoru velikosti 4 cm – přední ret levé ledviny a paket uzlin v retroperitoneu paraaortálně vel. 6x5x10 cm s kolikvací.

Zobrazovací metody:

- **CT vyšetření – Biopsie paketu uzlin v retroperitoneu pod CT kontrolou** – zcela miniaturní fragment, který byl prokrájen v dlouhých sériích, obsahuje svrchlobunčité izolované elementy a lymfoidní infiltrát. Materiál reaguje z větší části pozitivně s vimentinem.

Závěr: S vysokou pravděpodobností se jedná o struktury svrchlobunčitého renálního karcinomu. Validita výsledku je však limitována jeho miniaturností. Po výkonu byl pacient stabilní, bez komplikací, propuštěn v uspokojivém stavu.

- **PET/CT trupu 18 FDG s k. l. i. v.** – na krku a v axilách bez zvětšených či metabolicky aktivních uzlin, v předním mediastinu retrosternálně, subkraniálně a v zadním mediastinu nad levým bránicím krurem patrné zmnožené metabol. uzliny do vel. 25 mm, SUV max. 1,5 – 3,7. Zmnožené, hraniční zvýšené metabol. aktivní uzliny jsou patrné subpleurálně uložené buly do vel. 2 cm. V pravé polovině bránice lipom vel. 40 mm. Z oblasti ventrálního lemu levé ledviny vychází nehomogenní, vaskularizovaný tumorózní útvar vel. 41x46x45 mm, SUV max. 4,7. Tumor prorůstá do renálního sinu, vyklenuje se i extrarenálně, dosahuje až těsně ke slezinnému hilu. Pakety uzlin v levé polovině retroperitonea nasedají na aortu, obrůstají a dislokují renální cévní svazek, stlačují mírně horní okraj pánvičky levé ledviny, dislokují levý ureter, jdoucí se přes levé bránicí krurum do nadbránicího prostoru, dosahují vel. 14x6x4,6 cm, SUV max. 5,7. Na úrovni dolní třetiny retroperitonea jsou mezi aortou a DDŽ patrné dvě vaskularizované uzliny vel. 10 mm, vykazující mírně zvýšenou metabol. aktivitu, jde zřejmě rovněž o metastázy. Pravá ledvina bez patologických změn.

Závěr: renální karcinom vlevo. Vzhledem k denzitě, charakteru sycení a diseminaci by mohlo jít o metastázy v uzlinách retroperitonea, mediastina a i v plicních hilech (v této oblasti nelze vyloučit pouze reaktivní lymfadenopatii provázející chronickou bronchitis)

ZÁVĚR:

Pacientovi byl při kontrole BPH nalezen tumor levé ledviny, který byl doplněn o CT a biopsii paketu uzlin pod CT kontrolou, jež potvrdilo přítomnost tumoru. Poté pacient

podstoupil vyšetření PET/CT, kde došlo k potvrzení metastazování. Pacientovi byl doporučen šetřící režim. Z chirurgického hlediska je pozitivní nález v retroperitoneu, chirurgicky radikálně neřešitelný. Scintigrafie skeletu nebyla provedena z důvodu nepřítomnosti skeletových bolestí. Pacient předán do péče onkologa, kde bude docházet na léčebné ozařování.

Obrázek č. 1: CT – karcinom levé ledviny

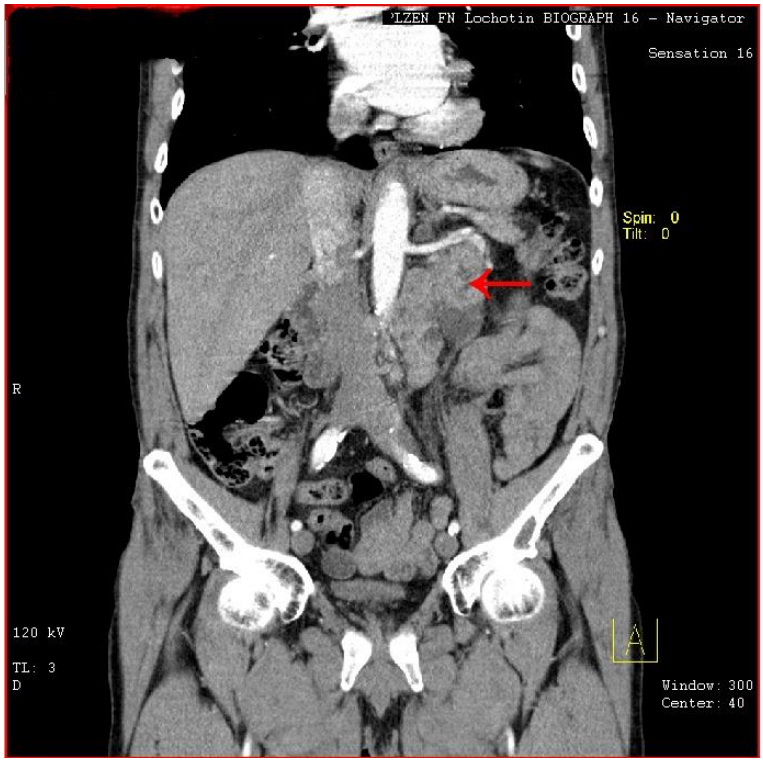

Zdroj: FN Lochotín

Obrázek č. 2: PET/CT – metastázy v plicních

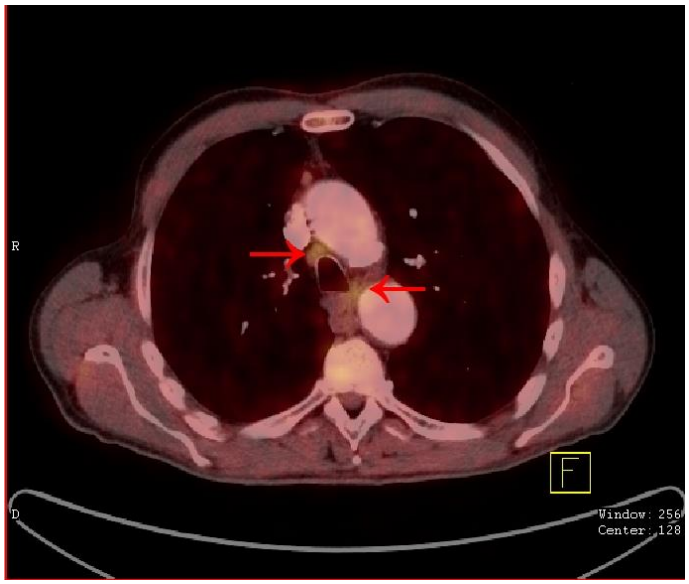

Zdroj: FN Lochotín

6.2 Kazuistika 2

C 679 Tumor moļového měchýře ï pTaNxM0

Anamnéza muže narozeného roku 1947

- **RA:** Otec zemřel na ictus, matka na leukémii, bratr na ca plic a sestra na ca prsu
- **OA:** st. po plicní lobektomii vlevo pro bronchogenní karcinom, st. po PCI pro stenózu kor. tepen, hypertenze, hypercholesterolemie, DM II. typu na PAD, obezita
- **Abuzus:** exkuřák 20 denně do 50 let
- **Alergie:** neguje
- **PA, SA:** dřchodce, dříve pracoval v keramiļce jako dělník
- **Léky:** ANP 100, Betamed 20, Prestarium neo, Zorem 5, Trovacard 40, Siofor 850

Diagnózy

- C 679 tumor moļového měchýře pTaNxM0G1
- C 349 st. po lobektomii pro bronchogenní karcinom plic
- I 259 ICHS, st. po PTCA a po zavedení stentu
- E 785 hyperlipidémie
- I 10 hypertenze
- E 119 DM II. typu na PAD
- Z 988 st. po ezofagofundoplikaci

Nynější onemocnění

Pacient přichází na transuretrální resekci moļového měchýře. Dle CSK nad pravým ureter. ústím tumor o vel. 4 cm, poté jeho řez odkládáno pro ca plic, kdy pacientovi byla provedena lobektomie. Horní cesty moļové dle VUG a PET/CT bez nálezu. Kultivace moče negativní.

Zobrazovací metody

- **RTG plic** ï Plíce se zmnoženou bronchitickou kresbou. V levém středním poli má plicní kresba až ložiskový charakter v rozsahu 15x14 mm. Srdce nezvětšeno. Sklerosa aorty.

- **CT plic a mediastina** – vyšetření s k. l. i. v.. Hrotový emfyzém v obou plicních křídlech. Vpravo ve středním laloku na hranici segmentů a v dolním laloku v S8 po jedné emfyzémové bule, další drobnější v S6. Vlevo v dolním laloku v S6 17 mm velké ložisko vzhledu primárního plicního tumoru s drobnou centrální rozpadovou dutinou a spikulacemi na periferii, v jeho blízkosti jsou nejméně několik dalších nodulací.

Ledviny bez podstatných patologických změn. Aorta rozšířena. Při pravém ústí je v močovém měchýři patrný tumor vel. 25x23x19 mm rostoucí endovesikálně.

- **VUG** – obě ledviny vylučují řasně urotrakt. bilaterálně bez výraznějšího městnání, vpravo v náplni hladce konturovaného močového měchýře je laločnatý defekt o vel. 26x20 mm. Do spodiny močového měchýře se sumuje skupinka prostatolitů.

Závěr: Tumor močového měchýře bez městnání v urotraktu.

- **PET/CT trupu s 18 FDG s k. l. i. v.** – Do lumina močového měchýře se z pravého dorzálního okraje vyklenuje vaskularizovaný tumorózní útvar vel. 25x25x25 mm. Tumor zřejmě infiltruje celou pravou stěnu močového měchýře, která je zesílena až na 12 mm. I přes přezařování radioaktivní moč i v luminu močového měchýře je v oblasti tumorózního útvaru podezření na zvýšenou metabolickou aktivitu. Skelet bez metabolicky aktivních ložisek vzhledu metastáz.

Závěr: Tumorózní útvar v luminu močového měchýře s vysoce pravděpodobným šířením na celou pravou stěnu močového měchýře. Prokázána jednoznačná uzlinová generalizace ca levé plíce.

ZÁVĚR:

Pacient přichází na urologické oddělení, kde mu byl zjištěn karcinom močového měchýře. Nejprve mu bylo provedeno RTG vyšetření, CT vyšetření a VUG, které prokázalo karcinom močového měchýře. Nakonec byl poslán na vyšetření PET/CT, kde se prokázala generalizace karcinomu do levé plíce. Pacientovi byla na základě výsledků vyšetření provedena bipolární transuretrální resekce tumoru močového měchýře. Po prodělaném operačním výkonu byl pacient bez obtíží, moč odchází dobře, propuštěn do domácího ošetřování přišel ještě dále dochází na onkologické oddělení.

Obrázek ļ. 3: PET/CT ï metastáza v levé plíci

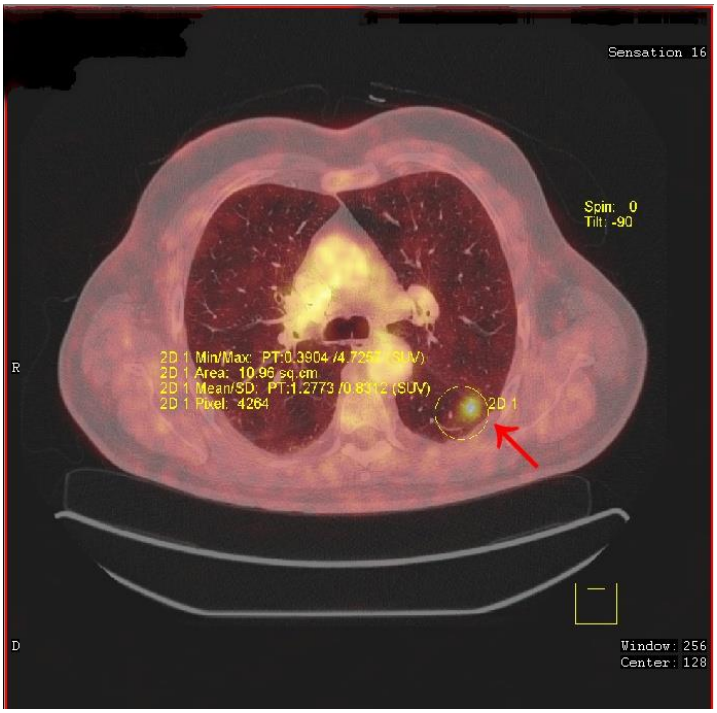

Zdroj: FN Lochotín

6.3 Kazuistika 3

C 629 karcinom varlete s generalizací do retroperitoneálních a pánevních uzlin ï pT3pN3M0 G3

Anamnéza muže narozeného v roce 1988

- **RA:** rodiče a sestra zdrávi
- **OA:** běžná dětská onemocnění
- **Abuzus:** kouří příležitostně, 1x denně káva, alkohol příležitostně
- **Alergie:** neguje
- **Léky:** neguje

Diagnózy

- C 629 st. po radikální orchiektomii vpravo pro špatně diferencovaný embryonální karcinom varlete, s ložiskem v semenném provazci, s generalizací do retroperitoneálních a pánevních uzlin
- Z 511 CHT BEP ï st. po zahájení 4. série

Nynější onemocnění

20 ï letý pacient po radikální orchiektomii dx. pro špatně dif. embryonální karcinom varlete, s ložiskem v semenném provazci, s generalizací do retroperitoneálních a pánevních uzlin G3 pT3pN3M0 S1 st. IIC. Byl přijat k IV. sérii kurativní chemoterapie BEP, pro nižší clearence podáme s CPT.

Zobrazovací metody

- **Sonografické vyšetření**

USG břicha ï pankreas a slezina normální velikosti a echogenity. Játra normálního vzhledu, bez ložiskových změn. Žlučník kontrahován a nepřehledný, žlučové cesty normální. Ledviny normální velikosti a echogenity. Retroperitoneum bez patologických zvětšených uzlin, normální šíře břišní aorty. Močový měchýř s hladkou stěnou a čirým obsahem.

USG scrota ï varle vpravo je mírně edematózní, s patrným dopplerovským signálem. V jeho střední až dolní části je několik hypoechogenních ložisek, velikost je 25 a 13 mm, nemají zřetelný tekutý charakter, nadvarle je mírně edematózní, bez ložisek. Nevelká

hydrokéla vpravo. Semenný provazec vpravo je rozġíŚen na 16 mm, je v nŊm patrný dopplerovský signál. Varle vlevo je normální, nadvarle nepŚehledné, zŚejmŊ nezvŊtġené. TŚíselné uzliny nezvŊtġeny.

ZávŊr: Nález by mohl svŊdļit pro ļásteļnou torzi varlete, ļi torzi spontánnŊ upravenou ï signál ve varleti vpravo není podstatnŊ chabŊjġí neġ vlevo, pŚetrvává rozġíŚení semenného provazce. V diferenciální dg. expanzivní zmŊny varlete a lokalizovaná orchitis, vzhledem k loġiskovému charakteru postiġení varlete vpravo.

- **PET/CT trupu s 18 FDG s k. l. i. v. ï** na krku, v nadklíļcích, mediastinu, plicních hilech a axilách bez zmnoġených ļi FDG akumulujících uzlin. Nález na parenchymových orgánech dutiny bŚiġní, retroperitonea a pánve je bez patologických zmŊn. V retroperitoneu paraaortálnŊ splývající vysoce metabolicky aktivní uzliny, v celkové délce 10,5 cm, pakety zasahují podél cévních svazkŢ ļásteļnŊ do pánve, jedna metabolicky aktivní uzlina v pánvi je i v oblasti pararektálních uzlin vel. 9 mm, v mezenteriu bez zmnoġených ļi FDG akumulujících uzlin.

ZávŊr: metabolicky aktivní metastázy v uzlinách v retroperitoneu a v pánvi.

ZÁV'nR:

Pacient se pro velké bolesti pravého varlete a bolesti v podbŚiġku dostavil k lékaŚi. Ten jej doporuļil na USG bŚicha a skrota, kde byly diagnostikovány expanzivní zmŊny varlete a orchitis. Vzhledem k loġiskovému charakteru postiġení pravého varlete, byla provedena radikální orchiektomie vpravo. Po tomto odeslán na vyġetŚení PET/CT, kde byli prokázány metabolicky aktivní metastázy v uzlinách retroperitonea a pánvi. Pacient byl odeslán k onkologickému lékaŚi a byla zahájena kurativní chemoterapie cisplatinou. Pacient se cítí v prŢbŊhu léļby dobŚe.

Obrázek ļ. 4: PET ï metastázy v retroperitoneu

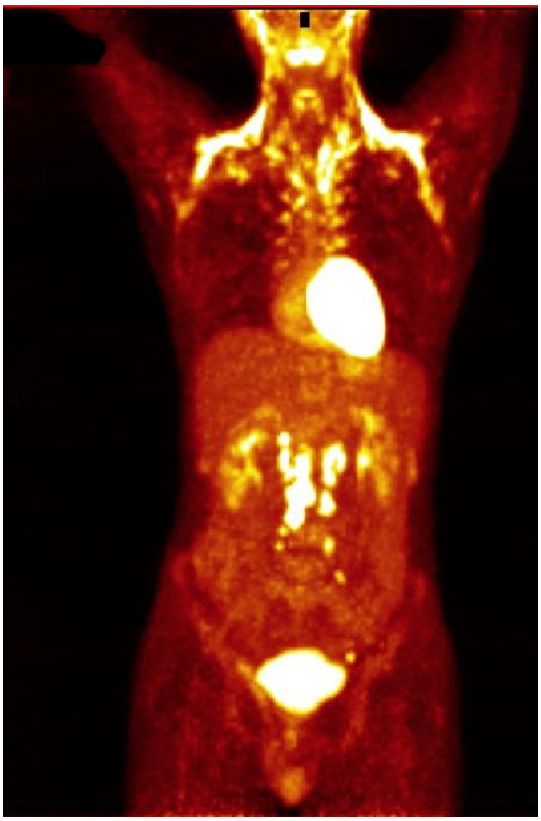

Zdroj: FN Lochotín

Obrázek ļ. 5: PET/CT ï metastázy v retroperitoneu

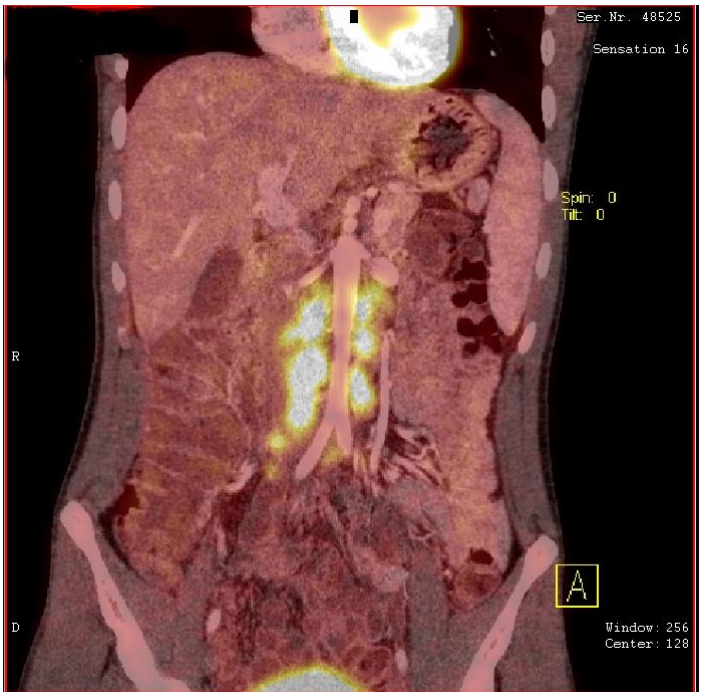

Zdroj: FN Lochotín

6.4 Kazuistika 4

C 539 Invazivní karcinom dŊoģního ļípku T3NxM1

Anamnéza ģeny narozená v roce 1949

- **RA:** Matka zdráva, otec neví, pŊt sourozencŢ ï zdrávi, dŊti také
- **OA:** diagnostikován pokroļilý karcinom dŊoģního ļípku T3bN0M0, st. po CHT a RT hydronefroza vlevo
- **Abuzus:** kouŚí 30 cigaret dennŊ
- **Alergie:** neguje
- **PA, SA:** v dŢchodu, ģije s pŚítelem

Diagnózy

- N 131 sekundární hydronefróza vlevo, st. po zavedení stentu
- C 539 invazivní karcinom dŊoģního ļípku T3bNXM1
- T 652 Nikotinismus

NynŊģí onemocnŊní

Pacientka se sekundární hydronefrózou vlevo, pŚi základním onemocnŊní ca dŊoģního ļípku, st. po CHT a RT. St. po zavedení stentu vlevo. PŚijata k plánované výmŊnŊroļního stentu vlevo.

Zobrazovací metody

- **USG ï** dŊoha v AVF 59x31 mm, v dutinŊ dŊoģní homogenní obsah do výģe 11 mm, ļásteļnŊ tekutý, ostŚe ohraniļený od myometria, hrdlo dŊoģní echogenŊģí struktury vel. 35x30 mm, endocervikální kanál není patrný, ovaria se spolehlivŊ nezobrazují, sliznice moļového mŊchýŚe hladkých kontur, volná tekutina ani patologická rezistence se v malé pánvi nezobrazuje.
- **RTG plic** ï bez loģiskových zmŊn. Lehce zmnoģená bronchitická kresba.
- **CT bŚicha ï** zvŊtģená dŊoha 71x65x55 mm, ostŚe ohraniļená oproti okolí, stŊna dŊoģního cervixu zesílena na 15 mm. Bez známek infiltrace okolních orgánŢ. Obturatorní a parailické uzliny nezvŊtģené. Zesílená stŊna pyloru na 11 mm, ostatní orgány dutiny bŚiģní bez zŚetelných patologických zmŊn.

- **Bioptické vyšetření:** 2 bloky, ve kterých je fragmentovaná probatorní excize celkově makroskopicky nemístelná. V ní se nachází útržky širokého invazivního dlaždicového karcinomu cervixu.
- **PET/CT trupu s 18 FDG s k. l. i. v.:** v pravém plicním hilu uzlina v regresi metabolické aktivity. Na krku, v axilách, v mediastinu, v levém plicním hilu, v retroperitoneu a v tříslech patrné pouze ojedinělé, nezvětšené, FDG neakumulující uzliny. Plíce rozvinuty, v plicním parenchymu je nález bez podstatných změn, jsou nediferncovatelná tři drobná nemístná ložiska vel. kolem 3 mm, jiné ložiskové změny v plicních nedif. přetrvává nehomogenní perfúze plicního parenchymu s okrsky vyšší a nižší denzity. Pleurální dutina i perikard bez výpotku. Metabolicky aktivní ložisko v pravé nadledvině (SUV max. = 9,8), vel. 12x12x25 mm, ostatní nález na parenchymových orgánech dutiny břišní, retroperitonea a pánve bez patologických změn. Do dutého systému levé ledviny zaveden double J katetr, dutý systém ledviny je prostornější, ledvina délky cca 89 mm. Lehká stagnace radioaktivní moč i v dutém systému l. ledviny. Močový měchýř s malou náplní, stěna difúzně zesílena. Děloha obvyklé velikosti. Dutina břišní bez volné tekutiny. Zachycený skelet bez metabolicky aktivních ložisek vzhledu metastáz.

Závěr: Metabolicky aktivní ložisko v pravé nadledvině při meta původu, v ostatním rozsahu vyšetření jednoznačnou FDG akumulující viabilní neoplázii neprokazujeme.

ZÁVĚR:

Pacientce byla provedena gynekologická prohlídka a vzhledem k potížím, které měla, byla poslána na vyšetření do nemocnice. Zde byla provedena řada vyšetření. Nejprve USG děložky, RTG vyšetření a CT vyšetření, kde byla potvrzena přítomnost karcinomu děložního čípku. Dále bylo provedeno bioptické vyšetření. Pacientce byla udělána excize z ektocervixu a následná separativní kyretáž. Po výkonu byla pacientka v dobrém stavu propuštěna do domácí péče. Při kontrole poslána na PET/CT vyšetření, které prokázalo metabolicky aktivní ložisko v pravé nadledvině. Byla onkologicky hlášena a následně začala docházet na léčbu zářením.

Obrázek ļ. 6: PET/CT ï metastáza v pravé nadledvinĐ

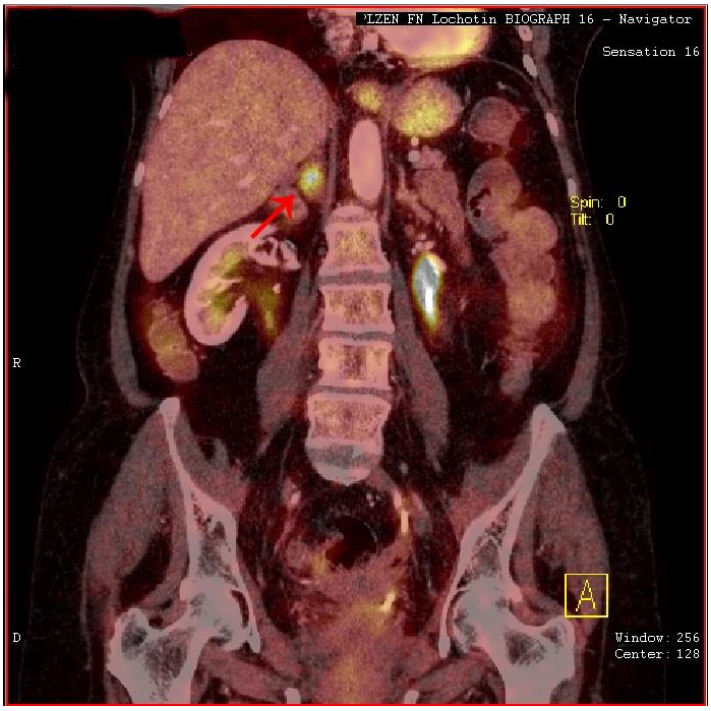

Zdroj: FN Lochotín

Obrázek ļ. 7: PET/CT ï metastáza v pravé nadledvinĐ

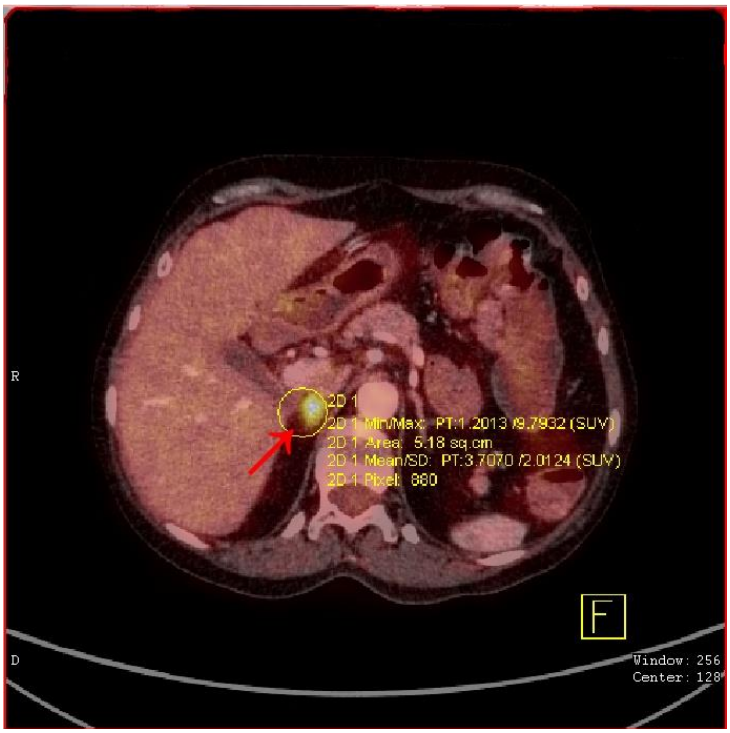

Zdroj: FN Lochotín

6.5 Kazuistika 5

C 61 karcinom prostaty pT2cNxM0 Gleason skore 9/4+5/

Anamnéza muže narozeného v roce 1938

- **RA:** neuvedena
- **OA:** st. po zavedení stentgrafu, IM, st. po CABG, ca prostaty ř TUP v anamneze, PSA v normě
- **Abuzus:** kouří 25 cigaret denně
- **Alergie:** neguje
- **Léky:** Dialtrend, Tritace, Protevacs, Nutridrink, Ascorutin
- **PA, SA:** Ţchodce, dříve pracoval jako důlník

Diagnózy:

- I 10 Arteriální hypertenze
- I 211 st. p. Q IM diafragmatické lokalizace
- Z 924 st. p. Ao ř koron. by-passu 4x
- K 259 st. po vředové chorobě žaludku, porucha lipodového metabolismu. Spondylosa LS páteře
- C 61 st. po TUR prostaty pro obstrukci danou adenokarcinomem T2cNXM0, Gleason skore 9/4+5/, G3, iPSA 63
- Z 510 stav po radikálním zevním ozáření pánevní lymfatiky, prostaty, semmených váļkŢ do tot. Ref. D 50 Gy se zvýšením dávky v oblasti semmených váļkŢ do 60 Gy a v oblasti prostaty do 76 Gy

Nynější onemocnění

Postupně od jara stále ļastější močení, více v noci, postupné zhoršení, nakonec se nemohl vymočit vŢbec a byl zaveden PMK, PSA 63. Byla provedena TUR prostaty, v bioptickém materiálu prŢkaz adenoca G3, Gleason 9.

Zobrazovací metody

- **USG prostaty** ř ohraniļená, v periferní zóně hlavně při horním obvodu s hypoechogenními podezřelými drobnými okrsky. Prostata je celkové vel. 52x32x50 mm. Periuretrálně jsou naopak hyperechogenní okrsky vaziva. Semenné váļky normální, okolí bez patologických LU.

- **RTG plic ï** CF úhly volné. Velmi lehce zmnoġená bronchitická kresba, bez patologických loġisek v plicním parenchymu. V dolních plicních polích pachypleurální zmĎny v obou plicních hrotech. Srdce, hily a medaistinum nerozġíŚené. Sklerotické pláty v aortálním oblouku. Cerkláġní kliļky po sternotomii. Mírná laterální spondyloza páteŚe.
- **CT pánve** ï Známky lymfadenopatie uzlin pánve nediferencujeme. Prostata je cca 43x35x cca 40 mm velká, semenné váļky drobné, bez infiltrace. TŚíselné uzliny nejsou patologicky zvĎtġené. Významným vedlejġím nálezem je AAA, ġíŚe aġ 70 mm, s nástĎnnou trombózou, pŚecházející na AIC bilat., ty jsou ġíŚe asi 23 mm, na AFC jsou samostatná aneurysmata.

ZávĎr: Bez patrné lymfadenopatie pánevních uzlin ļi jiných hrubých zmĎn svĎdļících pro ġíŚení tumoru prostaty. AAA, dalġí aneurysmata jsou i na vĎtvích aorty.

- **CelotĎlová scintigrafie skeletu 99mTcMDP ï** na provedených celotĎlových záznamech skeletu v pŚední a zadní projekci je patrné drobné loġisko lehce vyġġího metabolického obratu v 1. ġebru vpravo ventrálnĎ, mírnĎ nehomogenní rozloġení RF vykazuje sternum a prakticky celá páteŚ, lehce zvýġený metabolický obrat je patrný v obou kyļelních kloubech. K vývoji signifikantních loġisek patologického metabolického obratu charakteristického pro meta nedoġlo.

ZávĎr: Neprokazujeme diseminaci základního onemocnĎní do skeletu, zmĎny metabolického obratu v páteŚi a kyļelních kloubech jsou degenerativního pŢvodu, nehomogenní rozloġení RF ve sternu souvisí se sternotomií v anamnéze, loġisko mírnĎ vyġġího metabolického obratu v 1. ġebru vpravo ventrálnĎ je nízké intenzity benigního pŢvodu, k posouzení vývoje nálezu doplŔující kontrolní scintigrafie skeletu s kratġím ļasovým odstupem 6. mĎsícŢ.

- **PET/CT trupu s 18 FDG s k. l. i. v. ï** nehomogenní osteoplastická pŚestavba v obou polovinách sakra na úrovni S1, nález provází zvýġená osteoblastická aktivita (SUV max. 37,5). Patrná patologická fraktura probíhající pŚíļnĎ sakrem na úrovni S1, fraktura zabíhá oboustrannĎ tĎsnĎ k SI kloubŢm a vpravo dále linie lomu pokraļuje sagitálnĎ, tĎsnĎ poblíġ SI kloubu. Na ostatním zachyceném skeletu patrné pokroļilé degenerativní zmĎny s reaktivním zvýġením osteoblastické aktivity. Ve ventrální ļásti obratlového tĎla Th 8 a 12 patrná dvĎ osteolytická loġiska se sklerotickým lemem o celkové vel. 13 a 15 mm, v této oblasti není patrná zvýġená akumulace RF. V plicním parenchymu jsou patrná celkem 4 drobná, lehce neostŚe ohraniļená, nepravidelná loġiska do vel. 5 mm. Dále v S 1/2 levé

plíce patrné loǵisko vel. 7 mm, jedná se nejspíġ o metastázu. Adheze v obou plicních kŚídlech. Perikard a pleurální dutina bez výpotku. Nadále se zvŊtġující aneurysma.

ZávŊr: Osteoplastická metastáza s patologickou nestabilní frakturou v obou polovinách sakra na úrovni S1 vykazuje zvýġenou osteoblastickou aktivitu, ostatní skelet bez jednoznaļného metastatického postiġení. Dále patrná celkem 4 drobná loǵiska v parenchymu plic, která hodnotí jako nespecifické, doporuļuje se kontrolní HRCT, dŢvodné podezŚení na loǵisko metastázy v horním laloku levé plíce v S 1/2.

ZÁV'nR:

Pacient se z dŢvodu potíǵí dostavil na urologické oddŊlení, kde mu byla provedena série vyġetŚení, z krevních nábŊrŢ se zjistilo zvýġené PSA, dále bylo provedeno USG prostaty a biopsie, která potvrdila pŚítomnost karcinomu prostaty. Nemocný podstoupil TUR a dále byl pŚedán do rukou onkologického lékaŚe, kde docházel na zevní ozaŚování. PŚi kontrole bylo pacientovi provedeno kontrolní CT a PET/CT, kde byla zjiġtŊna dvŊ metastatická loǵiska v obratlových tŊlech Th 8 a 12, progredující tumorózní loǵisko v oblasti levé plíce ï metastáza ļi duplicitní tumor. BŊhem hospitalizace dochází ke zhorġení stavu nemocného (zhorġení ventilaļních funkcí ï v. s. atelektáza za tumorem, psychická zmatenost), na základŊ histologického vyġetŚení byl potvrzen invazivnŊ rostoucí mukoepidermoidní karcinom maxily vlevo. Vzhledem k soubŊhu 2 ï 3 maligních onemocnŊní (generalizovaný adenoca prostaty, susp. tumor plic ļi meta, adenoca maxily vlevo) se povaǵuje extenze léļby o resuscitaļní snahy ļi jiné podpory orgánových funkcí za neúļelné a není indikována. Vzhledem ke zhorġujícímu se stavu pacient na následky onemocnŊní umírá.

Obrázek ļ. 8: PET ï metastázy v levé maxile a plicích

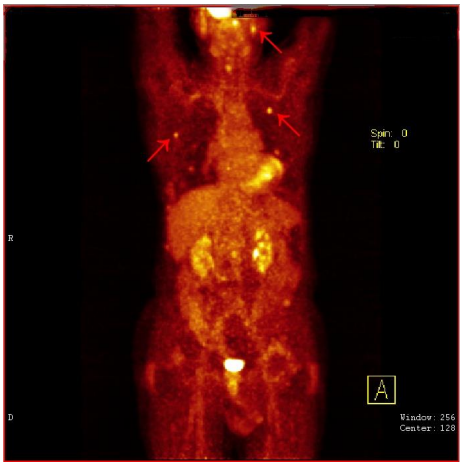

Zdroj: FN Lochotín

Obrázek ļ. 9: Metastázy v obratlových tělech Th8

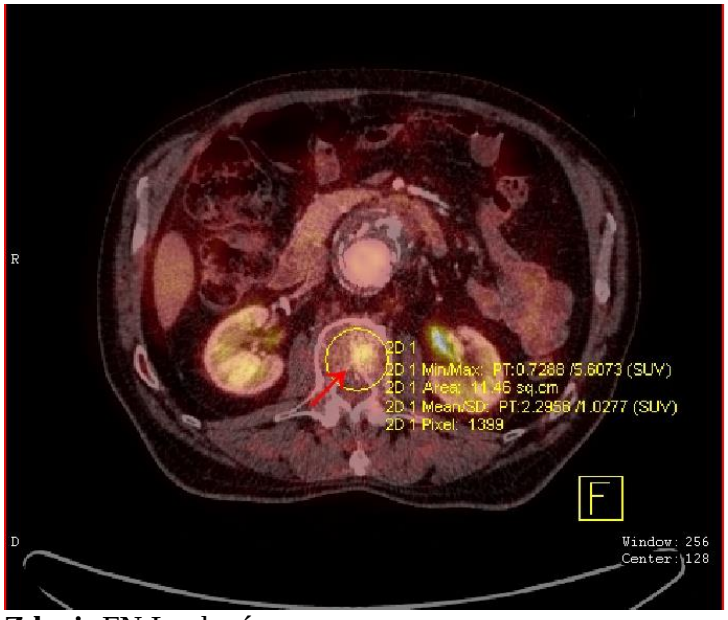

Zdroj: FN Lochotín

Obrázek ļ. 10: PET/CT ï metastáza v plicích

Zdroj: FN Lochotín

DISKUZE

Díky podkladům ke kazuistikám, které jsem získala ve FN Lochotín v Plzni, zjišťuji v praktické části bakalářské práce, že vyšetření metodou PET/CT bylo použito u všech zkoumaných pacientů až jako sekundární diagnostická metoda.

V kazuistice č. 1 jsou známky tumoru prokázány nejprve CT vyšetřením. Poté se provedlo vyšetření PET/CT, díky kterému bylo zjištěno metastazování v uzlinách retroperitonea, mediastina a v oblasti plicních hilů.

V kazuistice č. 2 byl jako první metodou zobrazování zvolen rentgen plic, po této metodě následovalo CT vyšetření a vylučovací urografie. Nakonec bylo doporučeno i vyšetření PET/CT, kde jsme chtěli potvrdit podezření tvorby metastáz, které bylo nakonec potvrzeno.

V kazuistice č. 3 je vyšetření první volby ultrasonografie břicha a skrota. Nadále byl pacient poslán na PET/CT, kde byly potvrzeny metabolicky aktivní metastázy.

V kazuistice č. 4 byla nejprve provedena ultrasonografie, poté následoval rentgen plic, CT vyšetření a nakonec bylo provedeno bioptické vyšetření, které potvrdilo přítomnost karcinomu. Dále pacienta odeslána na vyšetření PET/CT, kde došlo k potvrzení generalizace do pravé nadledviny.

V poslední kazuistice je jako první volba ultrasonografické vyšetření, dále byl proveden rentgen plic, následovalo CT vyšetření, celotělová scintigrafie a nakonec PET/CT k diagnostice metastáz, díky němuž byla přítomnost potvrzena.

Na základě těchto kazuistik zjišťuji, že nejpoužívanější zobrazovací metodou u nádorů urogenitálního traktu jsou v praxi ultrasonografie a CT vyšetření. PET/CT se nejčastěji používá jako doplňující, tedy sekundární metoda, která prokazuje přítomnost jak samotného nádoru, tak i přítomnost případných metastáz v těle či a to již i ve velmi raném stadiu. Ve stručnosti lze říci, že se jedná o metodu, která se provádí až

po prokázání onkologického onemocnění urogenitálního traktu, při níž se snažíme o vyloučení či potvrzení rozsahu onemocnění.

ZÁV'nR

Cílem této bakaláŚské práce bylo nastudovat odbornou literaturu na nádorová onemocnČní urogenitálního traktu a dále zjistit, jaké dostupné vyģetŚovací metodiky jsou v jejich diagnostice nejpŚínosnČjģí a jakou úlohu, zde hraje PET/CT vyģetŚení. V praktické ļásti jsem se snaģila popsat pomocí uvedených kazuistik prŢbČhu onemocnČní a pouģité zobrazovací metody, které pŚispČly k diagnostice onemocnČní.

Zobrazovací metody mají v diagnostice urogenitálních nádorŢ velmi dŢleģité postavení. Ukazuje se, ģe základní vyģetŚovací metodou je povČģinou ultrasonografie. Jedná se o metodu, která má vysokou výpovČdní hodnotu ohlednČ stavu vyģetŚovaných tkání a která zároveŔ nevystavuje pacienta radiaļní zátČži. Druhou nejļastČji vyuģívanou metodou je CT vyģetŚení, které se vyuģívá k urļení stadia karcinomu a ke sledování dynamiky jeho rŢstu. Nevýhodou je radiaļní zátČģ pacienta. Dále se vyuģívají zobrazovací metody jako je prostý snímek, VUG, scintigrafie a PET/CT. Vģechny zmínČné metody jsou nezbytné pro diagnostiku karcinomŢ v oblasti urogenitálního traktu a v neposlední ŚadČ se vyuģívají i k následnému plánování radioterapie.

Dále jsem praktické ļásti uvedla pČt kazuistik, kde jsem se snaģila poukázat na vyuģití zobrazovacích metod v praxi. Díky tČmto kazuistikám zjiģŠuji, ģe velmi ļasto uģívanou metodou v diagnostice urogenitálních karcinomŢ je ultrasonografie a CT vyģetŚení. PET/CT se vyuģívá pouze jako doplŔující vyģetŚení které má význam pŚedevģím pŚi diagnostice a pŚípadné generalizaci. Metoda, vyuģívá sfúzování scintigrafických obrazŢ a obrazŢ výpoļetní tomografie umí pŚesnČ urļit polohu a metabolický obrat zhoubných loģisek. V rámci primární diagnostiky urogenitálního traktu není výtČģnost PET/CT vyģ. s ^{18}F-FDG tak vysoká v kontextu s radiaļní zátČží a finanļní náročností.

SEZNAM LITERATURY

1) LIHÁK, Radomír. *Anatomie 2*. 2. Vyd. Praha: Grada Publishing, 2002, 470 s. ISBN 80-247-0143-X.

2) Bakalářská práce: zobrazovací postupy v nádorové diagnostice ledvin a močového měchýře. [online]. 2011 [cit. 2013-03-09]. Dostupné z: http://theses.cz/id/9y8j46/111410-816382256.pdf

3) Google.cz [online]. [cit.2013-03-21]. Dostupné z: https://www.google.com/url?sa=t&rct=j&q=&esrc=s&source=web&cd=4&cad=rja&ved=0CEIQFjAD&url=http%3A%2F%2Fbiologie.amoskadan.cz%2Ffiles%2Fbi%2FPohlavni_soustava_muze.pps&ei=h1kvUffvMfT44QSUkoFo&usg=AFQjCNGgUDIgGdj4mzWOb_KpkI20gBrujQ&sig2=tQ16bk7hOj0NmW5mYhUwkA&bvm=bv.43148975,d.bGE

4) Google.cz [online]. [cit. 2013-03-21]. Dostupné z: https://www.google.com/url?sa=t&rct=j&q=&esrc=s&source=web&cd=4&cad=rja&ved=0CEsQFjAD&url=http%3A%2F%2Fbiologie.amoskadan.cz%2Ffiles%2Fbi%2FPohlavni_soustava_zeny.pps&ei=yrwwUa7TNOSl4gTVloCgCA&usg=AFQjCNEEUtNBYjI1c-GSLFqEM7HVu_ufAw&sig2=Qwq-mnJlA1FtaQZbv9MoZQ&bvm=bv.43148975,d.bGE

5) Google.cz [online]. [cit. 2013-03-21]. Dostupné z: https://www.google.com/url?sa=t&rct=j&q=&esrc=s&source=web&cd=2&cad=rja&ved=0CDYQFjAB&url=http%3A%2F%2Fwww.szsbn.cz%2F3%2520Stavba%2520a%2520funkce%2520pohlavniho%2520systemu%2520zeny.doc&ei=dL0wUZDfIsfKsgb_5ICgDQ&usg=AFQjCNEwwKUj4JH_wTAJz-B9-eIyqev2dg&sig2=XBznJKo73hu4puvQAZSkkA&bvm=bv.43148975,d.bGE

6) FIALA, Pavel, VALENTA, Jiří, EBERLOVÁ, Jana. *Anatomie pro bakalářské studium zdravotnických oborů*. Praha: Karolinum, 2008, 173 s. Učební texty Univerzity Karlovy v Praze. ISBN 978-802-4614-915.

7) ADAM, Zdeněk, VORLÍČEK Jiří. *Speciální onkologie*. 1. Vyd. Brno: Masarykova univerzita, 2002, 542 s. ISBN 80-210-2826-2

8) KLENER, Pavel a VORLÍČEK, Jiří. *Klinická onkologie*. 1. Vyd. Praha: Galén, 2002, xxxvii, 686 s. ISBN 80-246-0468-X.

9) Linkos.cz [online]. 2011 [cit. 2013-03-09]. Dostupné z: http://www.linkos.cz/po-kongresu/databaze-tuzemskych-onkologickych-konferencnich-abstrakt/abstrakta/cislo/2544/

10) IZOTOPCENTRUM s.r.o. [online]. 2011 [cit. 2013-03-09]. Dostupné z: http://www.izotopcentrum.sk/pet_ct/

11) RadiologyInfo.org: Positron Emission Tomography, [online]. 2011 [cit. 2013-03-09]. Dostupné z: http://www.radiologyinfo.org/en/info.cfm?pg=pet

12) Radiologieplzen.eu: PET/CT, [online]. 2011 [cit. 2013-03-09]. Dostupné z: http://radiologieplzen.eu/pruvodce-petct/ http://radiologieplzen.eu/pruvodce-petct/

13) Wikipedie: Rozmnoġovací soustava, [online]. 2011 [cit. 2013-03-09]. Dostupné z: http://cs.wikipedia.org/wiki/Rozmno%C5%BEovac%C3%AD_soustava

14) ADAM, Zdeněk, VORLÍČEK, Jiří, VANÍČEK, Jiří. *Diagnostické a léčebné postupy u maligních chorob*. 2. Aktualiz. A dopl. Vyd. Praha: Grada, 2004, 684 s. ISBN 80-247-0896-5

15) TEPLAN, Vladimír, VORLÍČEK, Jiří a VANÍČEK, Jiří. *Praktická nefrologie*. 2., zcela přeprac. A dopl. Vyd. Praha: Grada, 2006, xxviii, 496 s., 12 s. barev. Obr. Příl. ISBN 80-247-1122-2.

16) ĠLAMPA, Pavel, PETERA, Jiří a VANÍČEK, Jiří. *Radiační onkologie*. 2., zcela přeprac. A dopl. Vyd. Praha: Karolinum, c2007, xviii, 457 s. ISBN 978-802-4614-434

17) Google.cz [online]. 2011 [cit. 2013-03-09]. Dostupné z: https://www.google.com/url?sa=t&rct=j&q=&esrc=s&source=web&cd=2&cad=rja&ved=0CDkQFjAB&url=http%3A%2F%2Fold.medik.cz%2Fmedik%2Fonkologie%2Ftestes.ppt&ei=CqU4UaODDcjysgbCm4HoAw&usg=AFQjCNHEkumPSU3qkygPBR2EzreVuLdy8Q&sig2=2nZ-TA8zzMoCH3Gq2xKplQ&bvm=bv.43287494,d.Yms

18) Klinika nukleární medicíny Lékařské fakulty UP [online]. 2011 [cit. 2013-03-09]. Dostupné z: http://www.lf.upol.cz/menu/struktura-lf/kliniky/klinika-nuklearni-mediciny/pedagogicka-cinnost/hybridni-pozitronova-a-vypocetni-tomografie-petct/

19) Doktorská disertační práce: Moġnosti vyuġití PET/CT v diagnostice a stagingu tumorů pankreatu. *Doktorská disertační práce* [online]. 2011 [cit. 2013-03-09]. Dostupné z: http://theses.cz/id/9qtmlw/disertace_kysucan.pdf

20) VOTRUBOVÁ, Jana, PETERA, Jiří a VANÍČEK, Jiří. *Klinické PET a PET/CT*. 1. Vyd. Praha: Galén, 2009, 207 s. ISBN 978-807-2626-199

21) Linkos.cz: PET a PET/CT v zobrazování urologických malignit. [online]. [cit. 2013-03-22]. Dostupné z: http://www.linkos.cz/po-kongresu/databaze-tuzemskych-onkologickych-konferencnich-abstrakt/abstrakta/cislo/2544/

22) Actualgyn.com: Vyuģití moderních zobrazovacích metod v diagnostice a stagingu zhoubných nádorŢ reprodukļních orgánŢ. [online]. [cit. 2013-03-22]. Dostupné z: http://www.actualgyn.com/pdf/en_2009_3.pdf

23) P. OEHR, P. H. *PET and PET-CT in oncology*. Berlin: Springer, 2004. ISBN 35-404-3125-X.

SEZNAM ZKRATEK

Adenoca ..... adenokarcinom

ANP ..... anopyrin

AVF ..... anteverzeflexe

BEP ..... bleomycin, etopozid, platina

BPH ..... benigní prostatická hyperplazie

ca ..... karcinom

CPT..... karnitinpalmitoyltransferáza

CRP ..... c-reaktivní protein

CSK ..... cytoskopie

CT ..... výpoļetní tomografie

ļ .....ļíslo

DDĢ ..... dolní dutá ģíla

DM ..... diabetes mellitus

Dg .....diagnóza

dx .....dexter (vpravo)

FDG ..... fluorodeoxyglukoza

FN .....fakultní nemocnice

FW ..... sedimentace erytrocytŢ

HMC..... horní cesty moļové

CHT ..... .chemoterapie

ICHDK ..... ischemická choroba dolních konļetin

ICHS..... ischemická choroba srdeļní

i.v. .....intravenóznĎ

k.l. .....kontrastní látka

LDK..... levá dolní konļetina

LHD..... laktátdehydrogenáza

LU ..... .lymfatické uzliny

MR ..... .magnetická rezonance

OA ..... .osobní anamnéza

PA ..... .pracovní anamnéza

PAD ..... .perorální antidiabetika

PCI ..... .perkutánní koronární intervence

PMK .....permanentní moļ ový katétr

PTCA ..... perkutánní koronární angioplastika

RF .....radiofarmakum

RT ..... radioterapie

RTG ..... rentgenové vyġetŚení

SA ..... sociální anamnéza

st. .....stav

SUV ..... standardized uptake value

tj......to je

TNM ..... tumor, uzliny, metastázy

TU ..... tumor

tzn......to znamená

USG ..... ultrasonografie

v.....vena

vel.....velikost

viz.....vidĎ

vyġ.....vyġetŚení

VUG ..... vyluļ ovací urografie

WHO .....World Health Organization

SEZNAM Př ÍLOH

PŚíloha ļ. 1 ï Seznam grafŢ

PŚíloha ļ. 2 ï Seznam tabulek

PŚíloha ļ. 3 ï Seznam obrázky

PŚíloha ļ. 4 ï Grafy

PŚíloha ļ. 5 ï Tabulky

PŚíloha ļ. 6 ï Obrázky

Př ÍLOHA Ļ. 1 ï SEZNAM GRAFš

Graf ļ. 1: Incidence a mortalita u ca ledvin
Graf ļ. 2: Vĩková struktura populace pacientŢ
Graf ļ. 3: Zastoupení klinických stádií v procentech
Graf ļ. 4: Incidence a mortalita u ca moļového mĩchýŝe
Graf ļ. 5: Vĩková struktura populace pacientŢ
Graf ļ. 6: Zastoupení klinických stádií v procentech
Graf ļ. 7: Incidence a mortalita u ca prostaty
Graf ļ. 8: Vĩková struktura populace pacientŢ
Graf ļ. 9: Zastoupení klinických stádií v procentech
Graf ļ. 10: Incidence a mortalita u testikulárních nádorŢ
Graf ļ. 11: Vĩková struktura populace pacientŢ
Graf ļ. 12: Zastoupení klinických stádií v procentech
Graf ļ. 13: Incidence a mortalita u ca dĩoģního tĩla
Graf ļ. 14: Vĩková struktura populace pacientŢ
Graf ļ. 15: Zastoupení klinických stádií v procentech
Graf ļ. 16: Incidence a mortalita u ca dĩoģního hrdla
Graf ļ. 17: Vĩková struktura populace pacientŢ
Graf ļ. 18: Zastoupení klinických stádií v procentech

Př ÍLOHA Ļ. 2 ï SEZNAM TABULEK

Tabulka ļ. 1 ï Klasifikace nádorŢ ledvin

Tabulka ļ. 2 ï TNM klasifikace ca ledviny

Tabulka ļ. 3 ï Klinická stádia ca ledviny

Tabulka ļ. 4 ï TNM klasifikace ca moļového mĐchýŚe

Tabulka ļ. 5 ï Klinická stádia ca moļového mĐchýŚe

Tabulka ļ. 6 ï PŚehled maligních nádorŢ prostaty

Tabulka ļ. 7 ï Histologické typy ca prostaty a histopatologický grading

Tabulka ļ. 8 ï TNM klasifikace ca prostaty

Tabulka ļ. 9 ï Klinická stadia ca prostaty

Tabulka ļ. 10 ï Histopatologie tumorŢ varlat

Tabulka ļ. 11 ï TNM klasifikace ca varlat dle UICC 1997

Tabulka ļ. 12 ï Klinická stádia ca varlat

Tabulka ļ. 13 ï Histologické typy ca dĐlohy

Tabulka ļ. 14 ï TNM klasifikace ca dĐlogńního tĐla

Tabulka ļ. 15 ï Klinické dĐlení stádií endometria dle FIGO

Tabulka ļ. 16 - Histologické typy ca dĐlogńního ļípku

Tabulka ļ. 17 ï TNM klasifikace ca dĐlogńního ļípku

Příloha č. 3 – SEZNAM OBRÁZKŮ

Obrázek č. 1: CT – karcinom levé ledviny

Obrázek č. 2: PET/CT – metastázy v plicních

Obrázek č. 3: PET/CT – metastáza v levé plíci

Obrázek č. 4: PET – metastázy v retroperitoneu

Obrázek č. 5: PET/CT – metastázy v retroperitoneu

Obrázek č. 6: PET/CT – metastáza v pravé nadledvině

Obrázek č. 7: PET/CT – metastáza v pravé nadledvině

Obrázek č. 8: PET – metastázy v levé maxile a plicích

Obrázek č. 9: Metastázy v obratlových tělech Th8

Obrázek č. 10: PET/CT – metastáza v plicích

Obrázek č. 11: Přehled orgánů močového ústrojí

Obrázek č. 12: Přehled orgánů mužského pohlavního ústrojí

Obrázek č. 13: Orgány ženského pohlavního ústrojí

Obrázek č. 14: Karcinom ledvin

Obrázek č. 15: Povrchový papilární nádor na vnitřní straně stěny močového měchýře

Obrázek č. 16: Karcinom prostaty

Obrázek č. 17: řez varletem vyplněným zhoubným nádorem

Obrázek č. 18: Spinocelulární karcinom děložního hrdla

Obrázek č. 19: Karcinom děložního čípku

Obrázek č. 20: PET/CT

Obrázek č. 21: PET/CT akvizice, rekonstrukce

Př ÍLOHA Ļ. 4 ï GRAFY

Graf Ļ. 1: Incidence a mortalita u ca ledvin

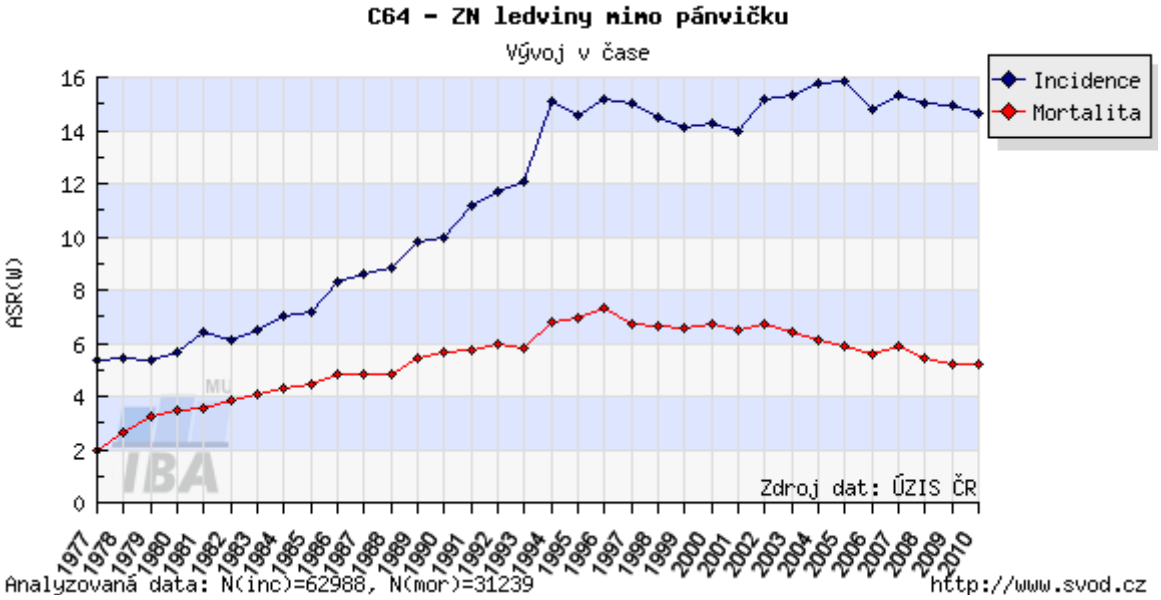

Graf Ļ. 2: VĽková struktura populace pacientŢ

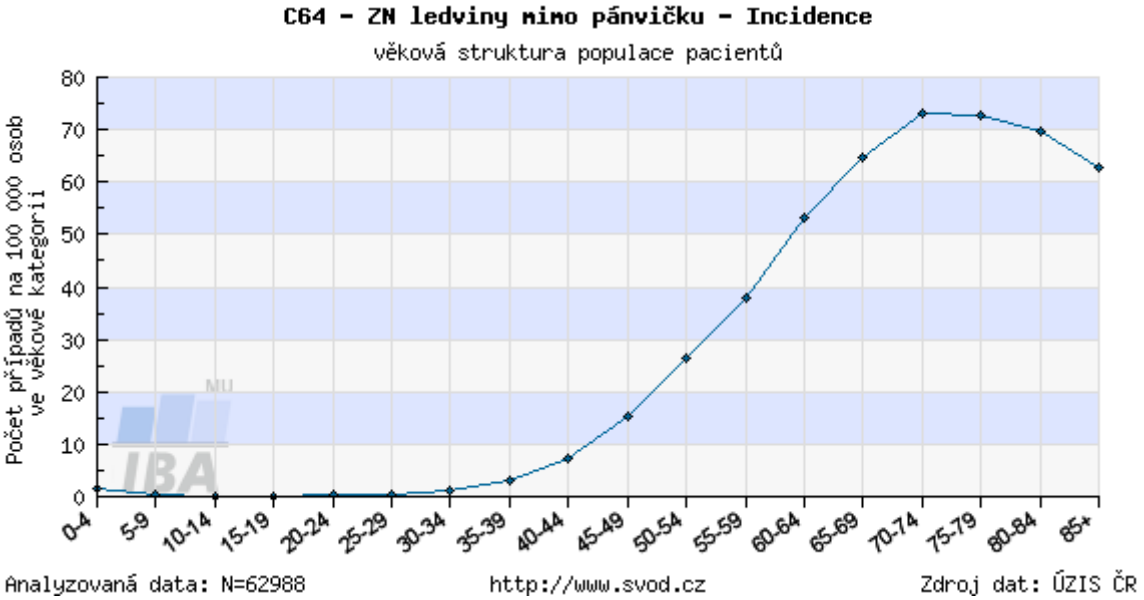

Graf č. 3: Zastoupení klinických stádií v procentech

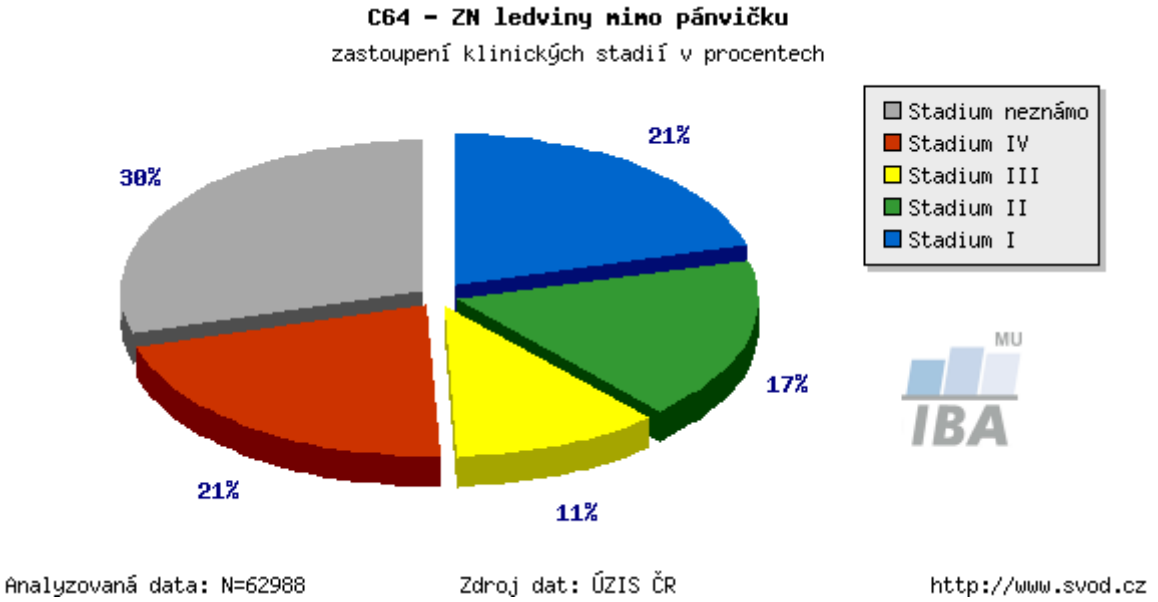

Graf č. 4: Incidence a mortalita u ca močového měchýře

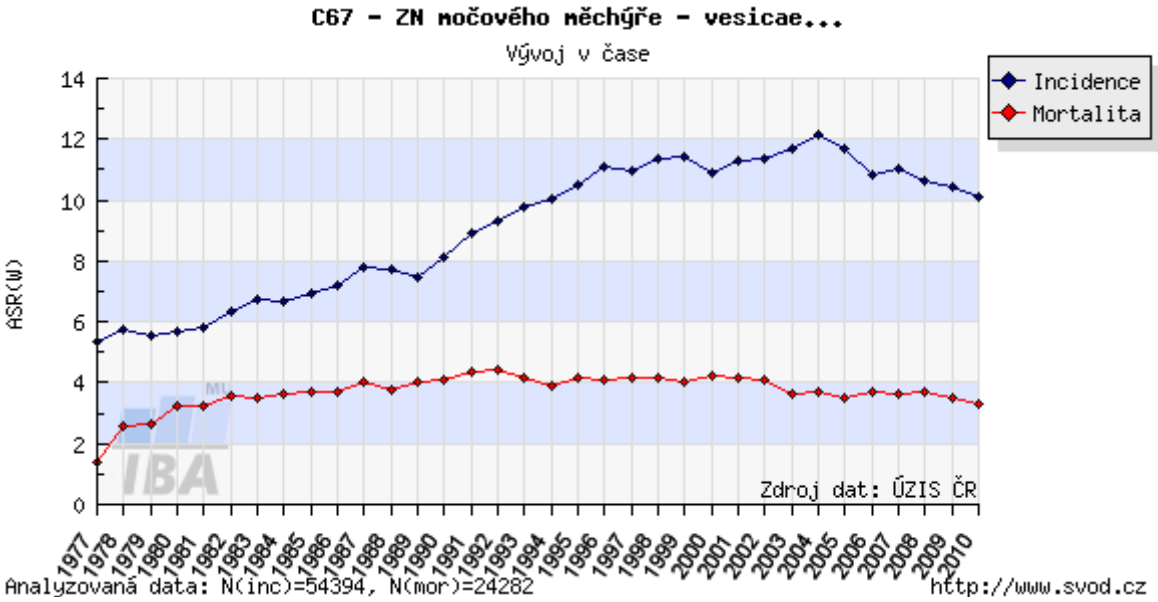

Graf ļ. 5: VĽková struktura populace pacientŢ

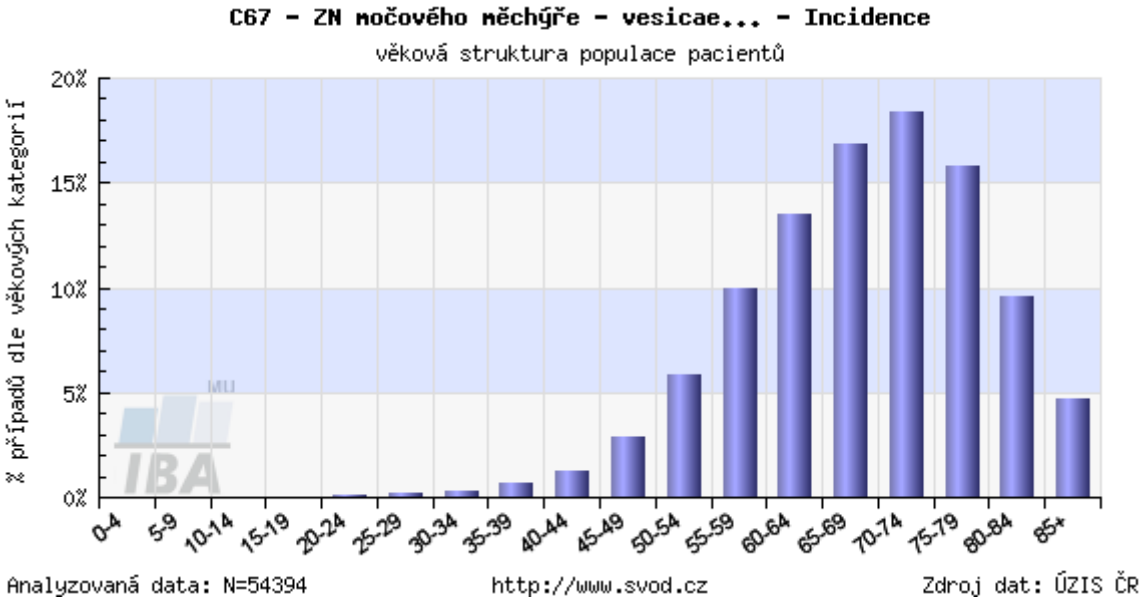

Graf ļ. 6: Zastoupení klinických stádií v procentech

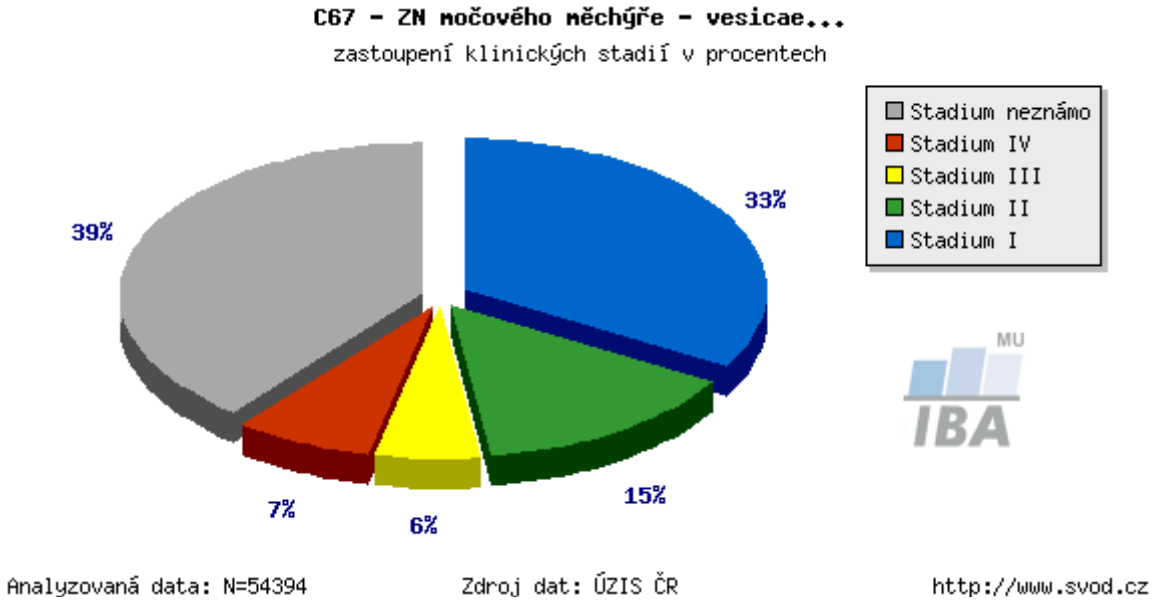

Graf ļ. 7: Incidence a mortalita u ca prostaty

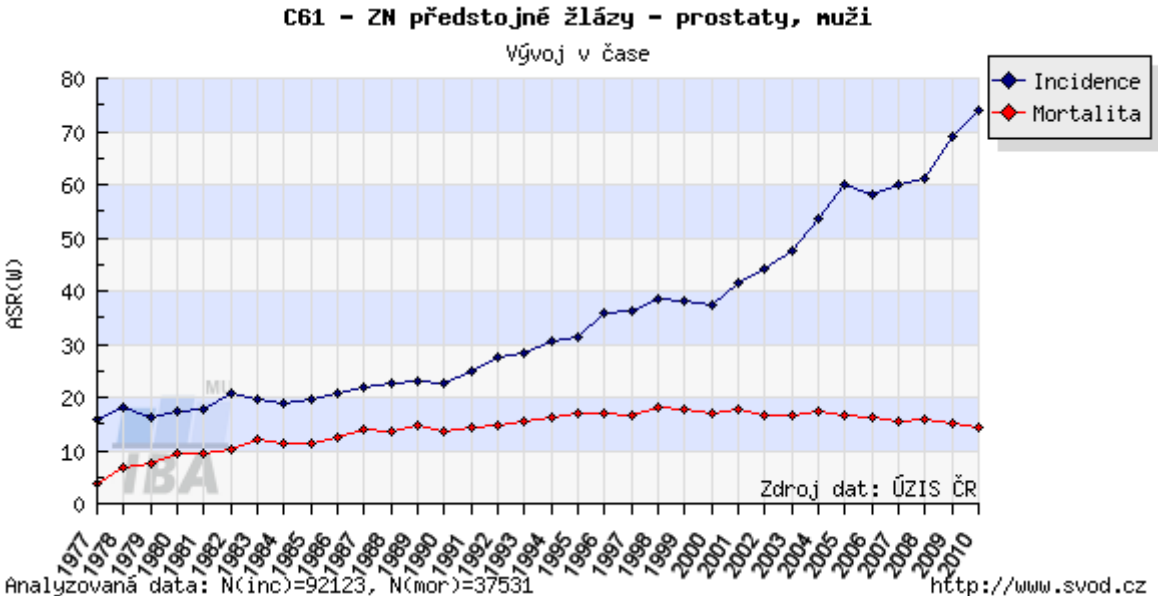

Graf ļ. 8: VĽková struktura populace pacientŢ

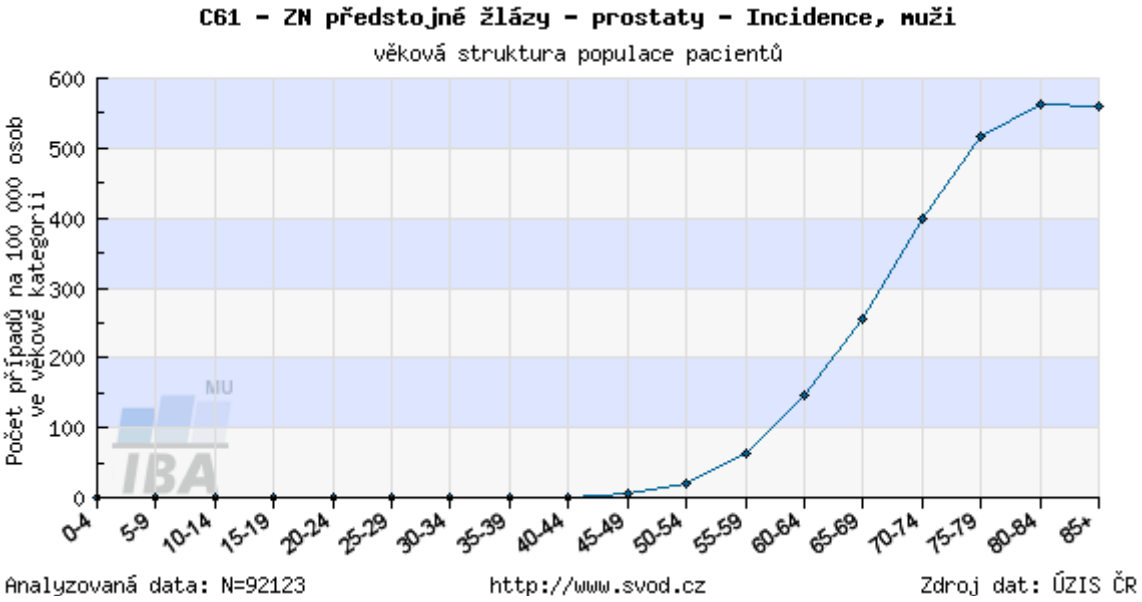

Graf ļ. 9: Zastoupení klinických stádií v procentech

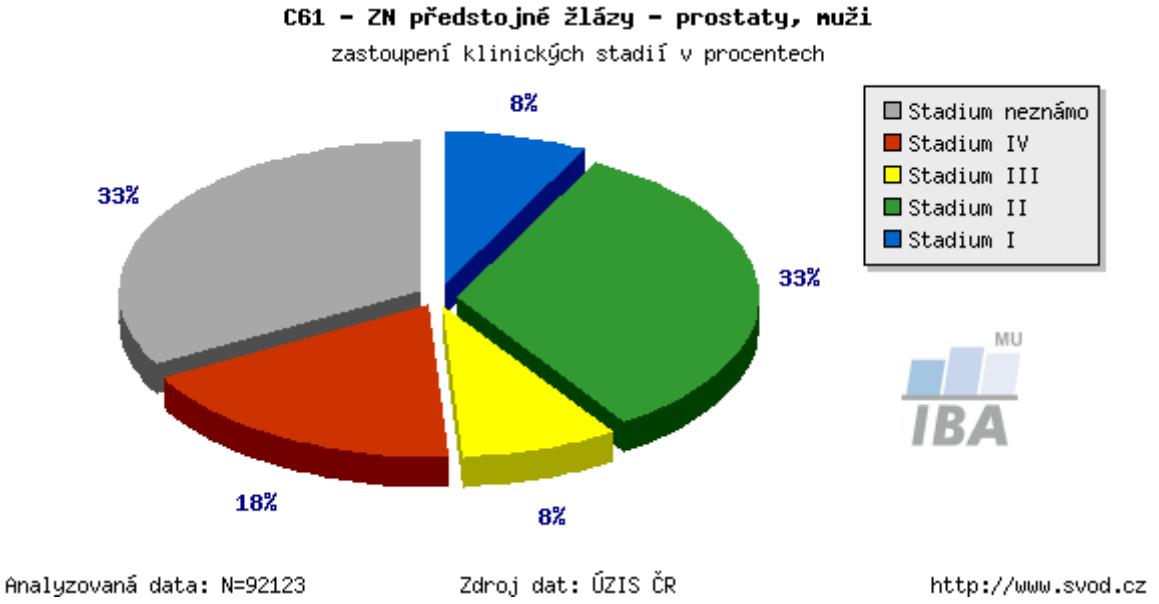

Graf ļ. 10: Incidence a mortalita u testikulárních nádorŢ

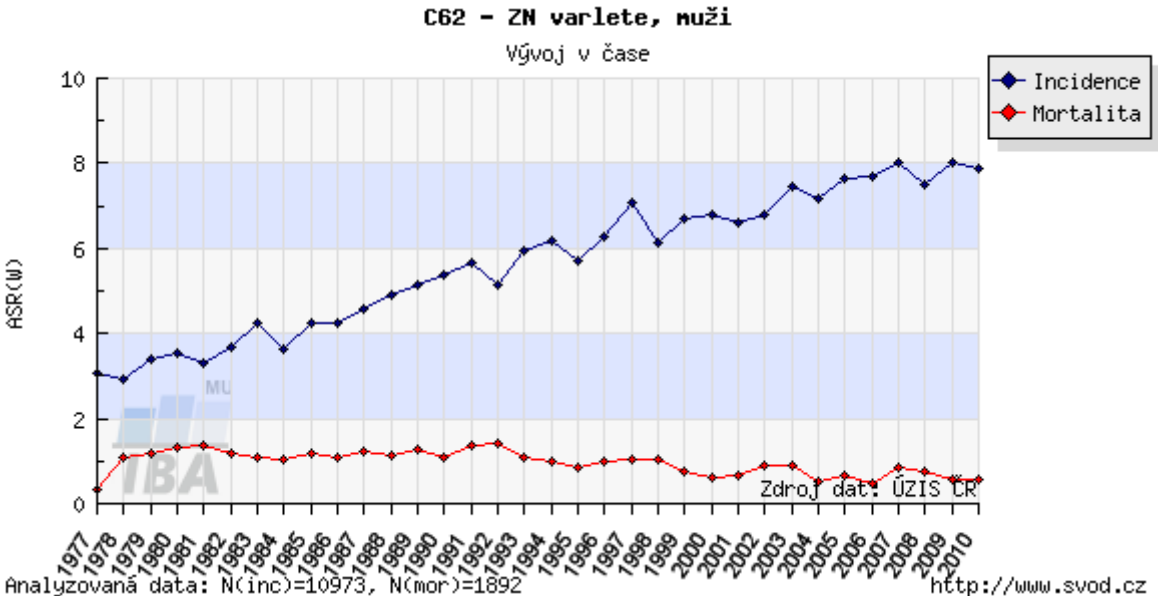

Graf ļ. 11: VĬková struktura populace pacientŢ

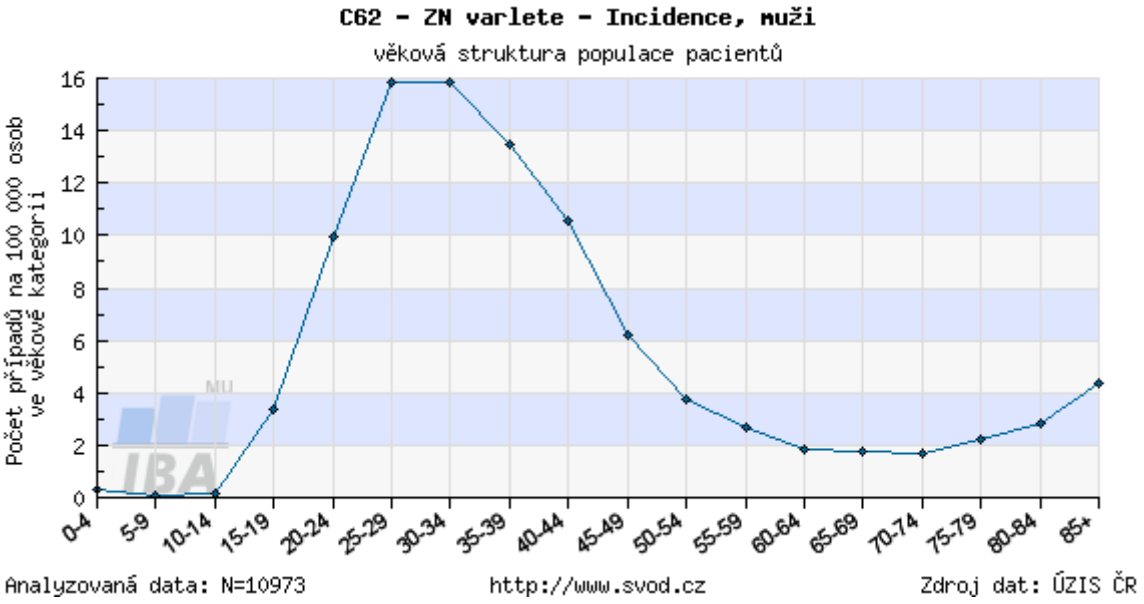

Graf ļ. 12: Zastoupení klinických stádií v procentech

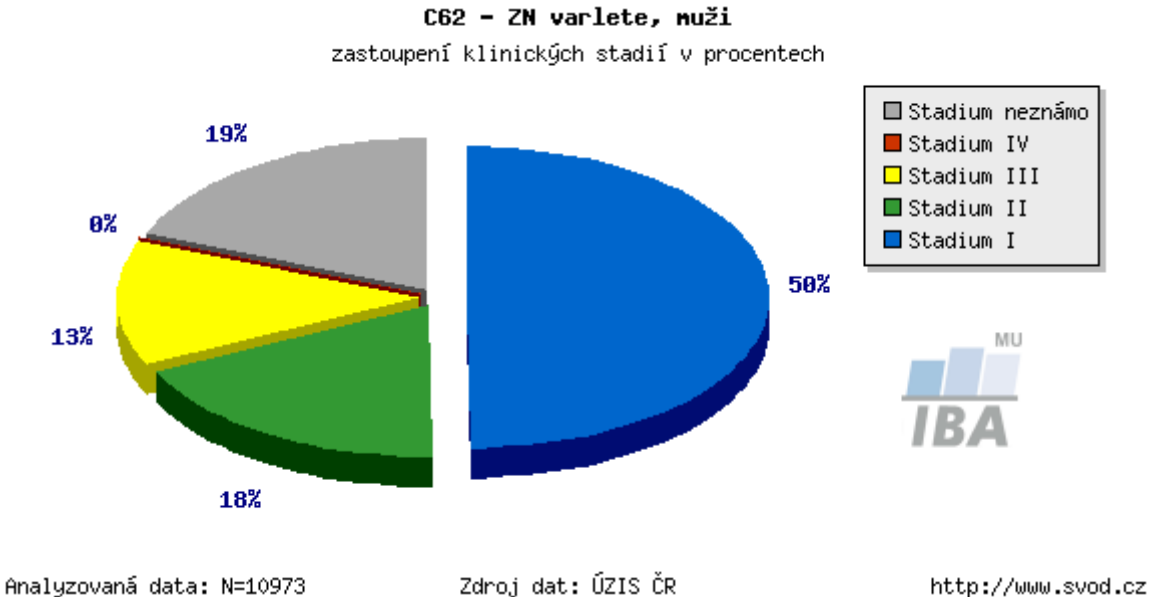

Graf č. 13: Incidence a mortalita u ca děložního těla

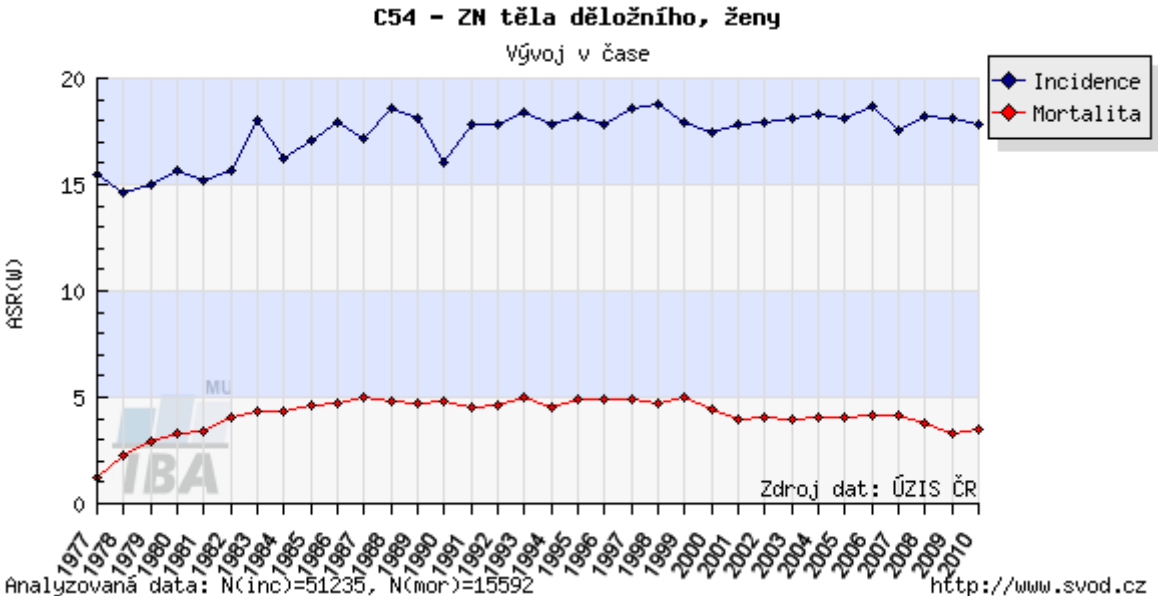

Graf č. 14: Věková struktura populace pacientů

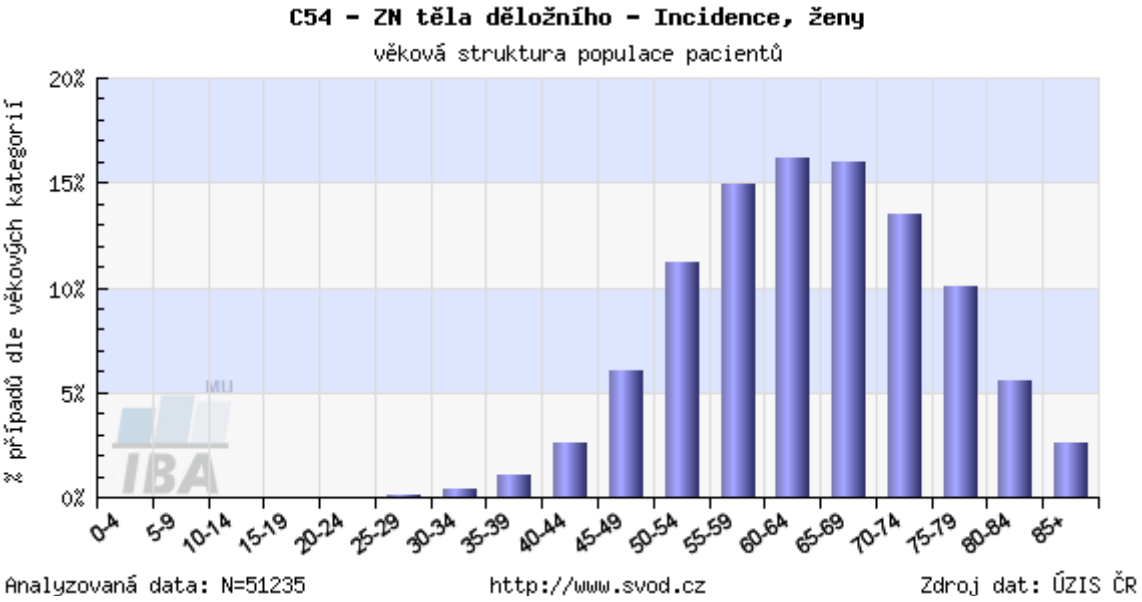

Graf č. 15: Zastoupení klinických stádií v procentech

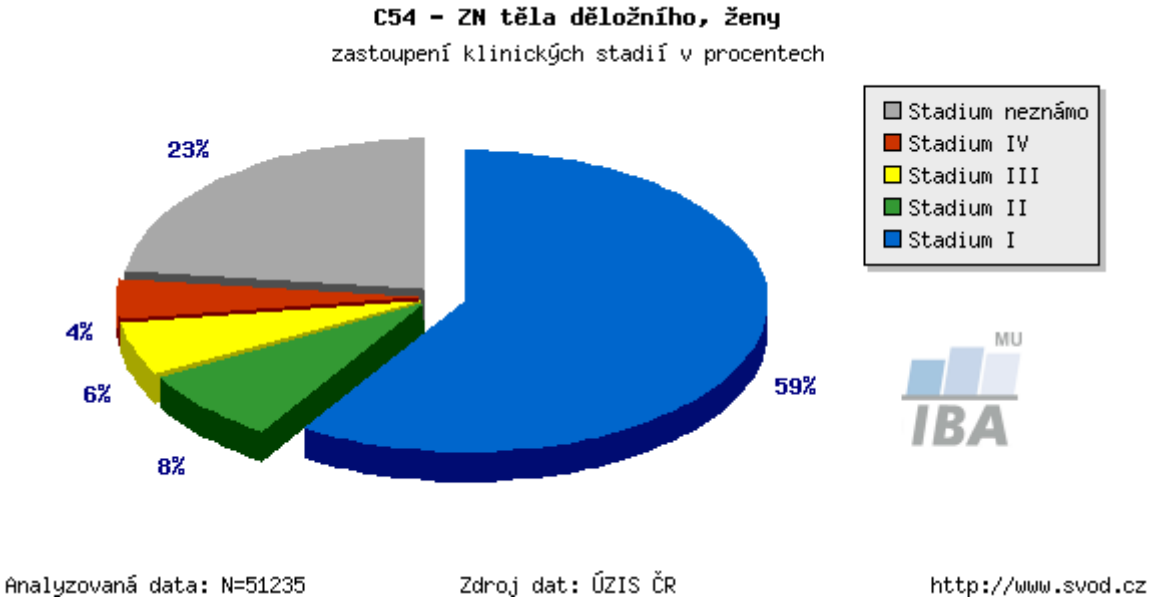

Graf č. 16: Incidence a mortalita u ca děložního hrdla

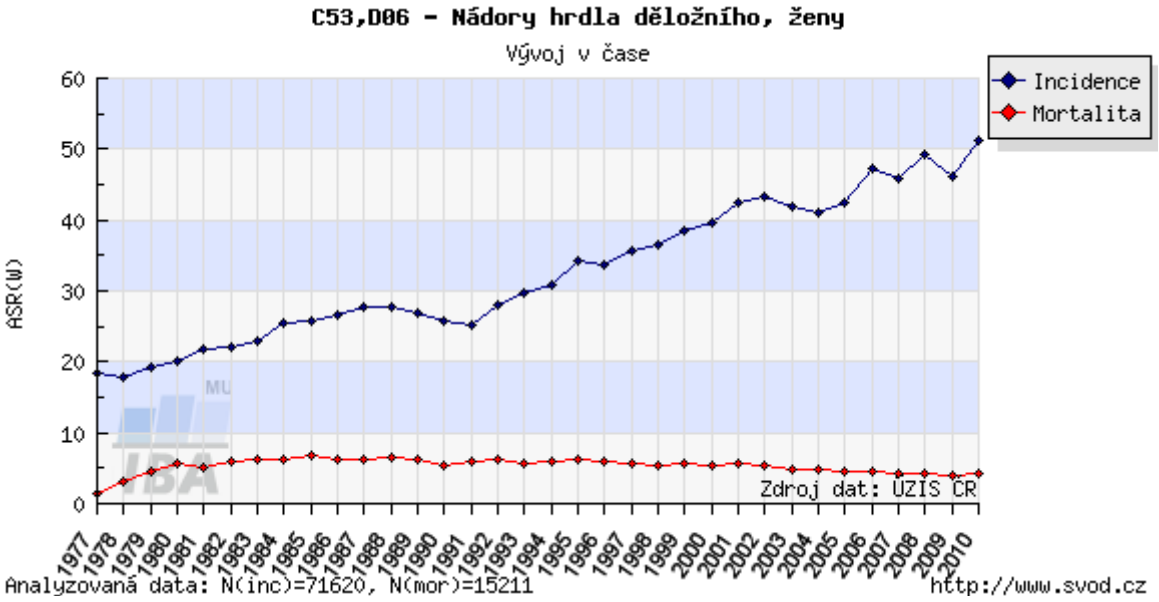

Graf ļ. 17: VĽková struktura populace pacientŢ

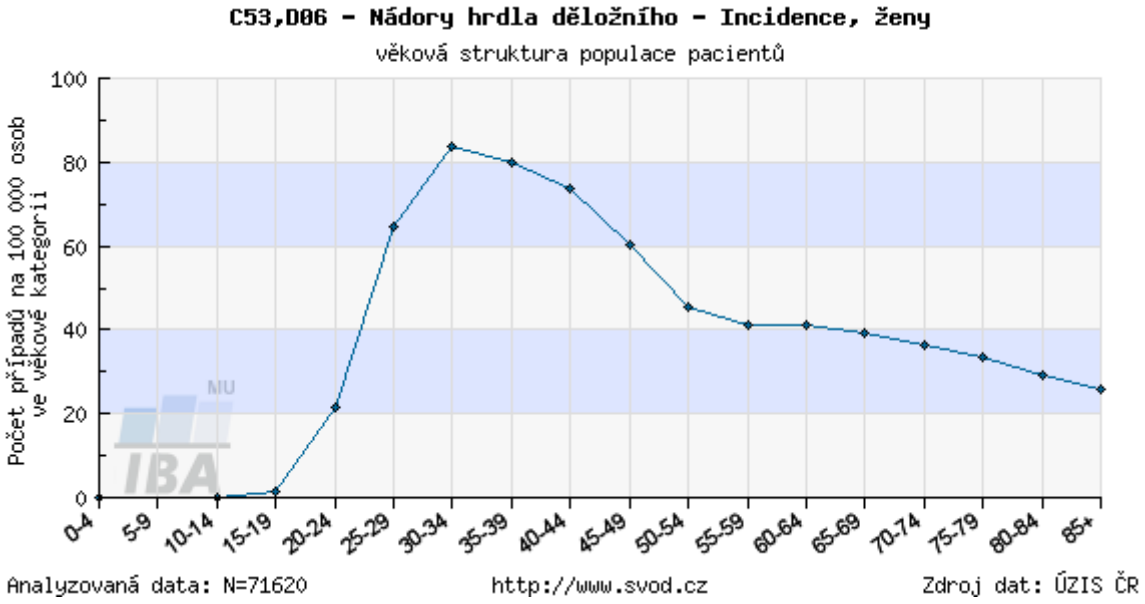

Graf ļ. 18: Zastoupení klinických stádií v procentech

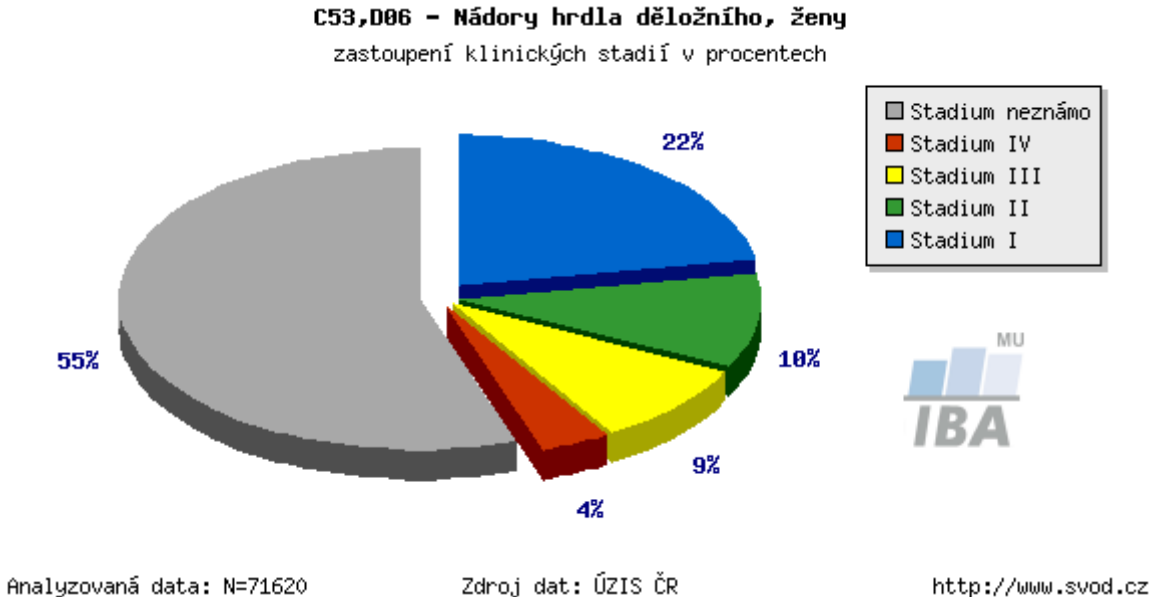

Příloha č. 5 – TABULKY

Tabulka č. 2 – TNM klasifikace ca ledviny

T – primární nádor	
TX	Primární nádor nelze posoudit.
T0	Není známek primárního nádoru.
T1	Nádor ohraničený na jednu ledvinu do 7 cm v průměru.
T2	Nádor ohraničený na ledvinu větší než 7 cm v průměru.
T3	Nádor prorůstá do velkých cév nebo prorůstá do nadledvin či perirenální tukové tkáně, ale nepřesahuje Gerotovu fascii.
T3a	Nádor infiltruje nadledvinku nebo perirenální tkáň, ale nepřesahuje Gerotovu fascii.
T3b	Nádor s makroskopickým prorůstáním do renální žíly nebo do dolní duté žíly, ale pod úrovní bránice.
T3c	Tumor s makroskopickým šířením do dolní duté žíly nad úrovní bránice.
T4	Nádor prorůstá za Gerotovu fascii.
N – regionální lymfatické uzliny	
NX	Regionální uzliny nelze hodnotit.
N0	Bez známek přítomnosti regionálních metastáz.
N1	Metastáza v jedné regionální lymfatické uzlině
N2	Metastázy ve více regionálních lymfatických uzlinách.
M – metastatické postižení	
MX	Přítomnost vzdálených metastáz nelze posoudit.
M0	Vzdálené metastázy nebyly prokázány.
M1	Prokázané vzdálené metastázy.

Zdroj: ADAM, Zdeněk, Jiří VORLÍČEK a Jiří VANÍČEK. *Diagnostické a léčebné postupy u maligních chorob*.

Tabulka č. 3 – Klinická stádia ca ledviny

I	T1	N0	M0
II	T2	N0	M0
III	T3 T1 – 3	N0 N1	M0 M0
IV	T4 TX – 4	N0,1 NX – 2	M0 M1

Zdroj: ADAM, Zdeněk, Jiří VORLÍČEK a Jiří VANÍČEK. *Diagnostické a léčebné postupy u maligních chorob*.

Tabulka ļ. 4 ï TNM klasifikace ca moļového mĐchýŕe

T ï primární tumor	
TX	Primární nádor nelze posoudit.
T0	Bez známek primárního nádoru.
Ta	Neinvazivní papilární karcinom.
TIS	Karcinom in situ.
T1	Nádor postihuje subepiteliální pojivovou tkáŕ.
T2	Nádor postihuje svalovou vrstvu:
T2a	vnitŕní polovinu
T2b	zevní polovinu.
T3	Nádor postihuje perivezikální tkáŕ:
T3a	mikroskopicky
T3b	makroskopicky.
T4	Infiltrace pánevních orgánŢ, stĐny pánve a stĐny bŕicha.
T4a	Nádor postihuje prostatu, uterus nebo vaginu.
T4b	Nádor postihuje stĐnu pánve nebo bŕicha.
N ï regionální lymfatické uzliny	
NX	Uzliny nelze posoudit.
N0	Bez známek postiġení lymfatických uzlin.
N1	Metastáza v jedné uzlinĐmenġí neġ 2 cm.
N2	Metastáza v jedné uzlinĐvĐtġí neġ 2 cm, ale menġí neġ 5 cm nebo mnohoļetné postiġení uzlin, z nichġ ġádná není vĐtġí neġ 5 cm.
N3	Metastázy v lymfatické uzlinĐvĐtġí neġ 5 cm.
M ï vzdálené metastázy	
MX	Pŕítomnostvzdálených metastáz nelze urļit.
M0	Bez známek vzdálených metastáz.
M1	Prokázané vzdálené metastázy.

Zdroj: KLENER, Pavel a Jiŕí VORLÍĻEK. *Klinická onkologie*

Tabulka ļ. 5 ï Klinická stádia ca moļového mĐchýŕe

Stadium 0a	Ta	N0	M0
Stadium 0is	Tis	N0	M0
Stadium I	T1	N0	M0
Stadium II	T2a	N0	M0
	T2b	N0	M0
Stadium III	T3a	N0	M0
	T3b	N0	M0
	T4a	N0	M0
Stadium IV	T4b	N0	M0
	ka ġdé T	N1	M0
	ka ġdé T	N2	M0
	ka ġdé T	N3	M0
	ka ġdé T	ka ġdé N	M1

Zdroj: KLENER, Pavel a Jiŕí VORLÍĻEK. *Klinická onkologie*

Tabulka ţ. 8 ï TNM klasifikace ca prostaty

T ï primární nádor	
TX	Primární tumor nemŢţe být stanoven.
TI	Klinicky inaparentní tumor (nepalpovatelný, nezobrazitelný vyţ.).
T1a	Incidentální tumor histologicky pŚítomný v ménŕneţ 5 % resekované tkánŕ
T1b	Incidentální tumor histologicky pŚítomný ve více neţ 5 % resekované tkánŕ
T1c	Tumor zjiţtŕný jehlovou biopsií (pŚi zvýţeném PSA).
T2	Tumor ohraniţený na ţlázu.
T2a	Tumor zaujímá jeden lalok.
T2b	Tumor zaujímá oba laloky.
	Invaze do apexu prostaty nebo do prostatického pouzdra je klasifikován T2, ne T3.
T3	Tumor penetruje pŚes prostatické pouzdro.
T3a	Tumor se ţíŚí pŚes prostatické pouzdro unilaterálnŕnebo bilaterálnŕ
T3b	Tumor infiltruje semenné váţky.
T4	Tumor je fixován nebo invaduje do okolních struktur vyjma semenných váţkŢ (hrdlo mŕchýŚe, zevní svŕraţ, rektum, pánevní stŕna).
N ï regionální lymfatické uzliny	
NX	Regionální lymfatické uzliny nemohou být vyţetŚeny.
N0	Uzliny nejsou postiţeny.
N1	Metastázy v regionálních lymfatických uzlinách.
M ï vzdálené metastázy	
MX	Vzdálené metastázy nemohou být potvrzeny.
M0	Ţádné vzdálené metastázy.
M1	Vzdálené metastázy.
M1a	Metastázy v juxtaregionálních lymfatických uzlinách.
M1b	Metastázy v kostech.
M1c	Metastázy v jiných lokalizacích.

Zdroj: ADAM, Zdenŕk, JiŚí VORLÍŢEK a JiŚí VANÍŢEK. *Diagnostické a léţebné postupy u maligních chorob*.

Tabulka ţ. 9 ï Klinická stádia ca prostaty

Stadium I	T1a	N0	M0	G1
Stadium II	T1a T1b T1c T1 T2	N0 N0 N0	M0 M0 M0	G2,3 ï 4 kaţdé G kaţdé G
Stadium III	T3	N0	M0	kaţdé G
Stadium IV	T4 kaţdé T kaţdé T	N0 N0 kaţdé N	M0 M0 M1	kaţdé G

Zdroj: ADAM, Zdenŕk, JiŚí VORLÍŢEK a JiŚí VANÍŢEK. *Diagnostické a léţebné postupy u maligních chorob*.

Tabulka č. 11 – TNM klasifikace ca varlat dle UICC 1997

T – primární nádor			
pTX	Primární nádor nelze posoudit.		
pT0	Primární nádor neprokázán.		
pTIS	Karcinom in situ.		
pT1	Nádor ohraničený na varle a nadvarle a vaskulární/lymfatické invaze, může pronikat do tunica albuginea, ne do tunica vaginalis.		
pT2	Nádor limitovaný na varle a nadvarle s vaskulární/lymfatickou invazí nebo prorůstající do tunica albuginea s postižením tunica vaginalis.		
pT3	Nádor infiltrující semenný provazec s nebo bez vaskulární/lymfatické invaze		
pT4	Nádor pronikající do skrota s nebo bez vaskulární/lymfatické invaze.		
N – regionální uzliny			
NX	Nebyly vyšetřeny regionální lymfatické uzliny.		
N0	Žádné regionální lymfatické uzliny nejsou postiženy.		
N1	Metastáza v solitární uzlině menší nebo rovna 2 cm v největším průměru, 5 nebo méně pozitivních uzlin, všechny menší jak 2 cm v největším rozměru.		
N2	Metastáza v solitární uzlině větší než 2 cm, ale menší než 5cm v největším průměru, nebo více jak 5 pozitivních uzlin, všechny menší než 5 cm, nebo extranodální šíření nádoru.		
N3	Metastázy v uzlinách větší než 5 cm v největším průměru.		
M – vzdálené metastázy			
MX	Vzdálené metastázy nebyly stanoveny.		
M0	Žádné metastázy neprokázány.		
M1	Vzdálené metastázy prokázány.		
M1a	Vzdálené metastázy plicní a lymfatické neregionální uzliny.		
M1b	Jiné vzdálené metastázy kromě plicních a lymfatických uzlin neregionálních.		
S – sérové hodnoty nádorových markerů			
SX	Sérové hodnoty nádorových markerů.		
S0	Sérové markery nebyly vyšetřeny.		
	LDH	HCG (mIU/ml)	AFP (ng/ml)
S1	< 1,5x N a	< 5 000 a	< 1 000
S2	1,5 – 10x N nebo	5 000 – 50 000 nebo	1 000 – 10 000
S3	> 10x N nebo	> 50 000 nebo	> 10 000

Zdroj: KLENER, Pavel a Jiří VORLÍČEK. *Klinická onkologie*

Tabulka ļ. 12 ï Klinická stádia ca varlat

Stadium 0	pTis	N0	M0	S0, SX
Stadium I	pT 1 ï 4	N0	M0	SX
Stadium IA	pT1	N0	M0	S0
Stadium IB	pT2, 3, 4	N0	M0	S0
Stadium IS	vġechny pT/TX	N0	M0	S1 ï 3
Stadium II	vġechny pT/TX	N1 ï 3	M0	SX
Stadium IIA	vġechny pT/TX	N1	M0	S0, S1
Stadium IIB	vġechny pT/TX	N2	M0	S0,S1
Stadium IIC	vġechny pT/TX	N3	M0	S0, S1
Stadium III	vġechny pT/TX	vġechny N	M1, M1a	SX
Stadium IIIA	vġechny pT/TX	vġechny N	M1, M1a	S0, S1
Stadium IIIB	vġechny pT/TX	vġechny N	M0, M1, M1a	S2
Stadium IIIC	vġechny pT/TX	vġechny N	M0, M1, M1a	S3
	vġechny pT/TX	vġechny N	M1b	vġechny S

Zdroj: KLENER, Pavel a JiŚí VORLÍĻEK. *Klinická onkologie*

Tabulka ļ. 14 ï TNM klasifikace ca dĐložního tĐla

T ï primární nádor	
TX	Primární nádor nelze posoudit.
T0	Ġádné známky primárního nádoru.
TIS	Karcinom in situ.
T1	Nádor ohraniļený na tĐlo dĐlohy.
T1a	Nádor omezený na endometrium.
T1b	Invaze nádoru maximálnĐdo jedné poloviny endometria.
T1c	Invaze nádoru více neġ do poloviny endometria.
T2	Nádor infiltruje i ļípek, ale negíŚí se mimo dĐlohu.
T2a	Jsou infiltrovány pouze endocervikální ġlázky.
T2b	Invaze do cervikálního stromatu.
T3	Lokální ġíŚení nádoru mimo dĐlohu.
T3a	Nádor infiltruje serózu a/nebo adnexa, nebo nádorové buŔky v ascitu nebo peritoneálním výplachu.
T3b	Nádor se ġíŚí do pochvy.
T4	Nádor infiltruje sliznici moļového mĐchýŚe a sliznici stŚeva.
N ï regionální uzliny	
NX	Regionální mízní uzliny nelze posoudit.
N0	Ġádné regionální uzliny nejsou postiġené.
N1	Metastatické postiġení regionálních uzlin.
Za regionální uzliny se povaġují uzliny pánevní (hypogastrické / vnitŚní ilické, obturatorní, spoleļné a zevní ilické, parametrální, sakrální) a paraaortální.	
M ï vzdálené metastázy	
MX	PŚítomnost vzdálených metastáz nelze urļit.
M0	Ġádné metastázy neprokázány.
M1	Vzdálené metastázy prokázány.

Zdroj: KLENER, Pavel a JiŚí VORLÍĻEK. *Klinická onkologie*

Tabulka ļ. 15 - Klinické dĽlení stádií endometria dle FIGO

Stadium	T	N	M
0	TIS	N0	M0
IA	T1a	N0	M0
IB	T1b	N0	M0
IC	T1c	N0	M0
IIA	T2a	N0	M0
IIB	T2b	N0	M0
IIIA	T3a	N0	M0
IIIB	T3b	N0	M0
IIIC	T1-T3b	N1	M0
IVA	T4	Kaģdé N	M0
IVB	Kaģdé T	Kaģdé N	M1

Zdroj: KLENER, Pavel a JiŚí VORLÍĻEK. *Klinická onkologie*

Tabulka ļ. 17 ï TNM klasifikace ca dĨložního ļípku

TNM klasifikace	FIGO stadium	Rozsah postiġení
TX		Primární nádor nelze hodnotit
T0		Bez známek primárního nádoru
Tis	**0**	Karcinom in situ, preinvazivní karcinom
T1	**I**	
T1a	**IA**	Invazivní karcinom diagnostikovaný pouze mikroskopiky
T1a1	**IA1**	Stromální invaze ne vĨġí neġ 3mm do hloubky a horizontální ġíŚení 7mm nebo ménĨ
T1a2	**IA2**	Stromální invaze více neġ 3mm, ale ne více neġ 5mm s horizontálním ġíŚením 7mm nebo ménĨ
T1b	**IB**	Kliniky viditelná léze omezená na ļípek nebo mikroskopická léze vĨġí neġ T1a2
T1b1	**IB1**	Klinicky zŚetelná léze 4cm nebo ménĨv nejvĨġím rozmĨru
T1b2	**IB2**	Klinicky zŚetelná léze vĨġí neġ 4 cm v nejvĨġím rozmĨru
T2	**II**	Karcinom ļípku se ġíŚí mimo dĨlohu, ale ne aġ ke stĨnĨpánevní a ne do dolní tŚetiny pochvy
T2a	**IIA**	Bez ġíŚení do parametrií
T2b	**IIB**	Se ġíŚením do parametrií
T3	**III**	Nádor ļípku se ġíŚí ke stĨnĨpánevní a/nebo se ġíŚí na dolní tŚetinu pochvy a/nebo zpŢsobuje hydronefrózu ļi afunkci ledviny
T3a	**IIIA**	Nádor postihuje dolní tŚetinu pochvy, bez ġíŚení ke stĨnĨpánevní
T3b	**IIIB**	Nádor se ġíŚí ke stĨnĨpánevní a zpŢsobuje hydronefrózu ļi afunkci
T4	**IVA**	Nádor postihuje sliznici moļového mĨchýŚe nebo rekta a/nebo se ġíŚí mimo malou pánev
N		Regionálními mízními uzlinami jsou uzliny paracervikální, parametriální, hypogastrické (vnitŚní ilické, obruratorní), spleļné a zevní ilické, presakrální a laterární sakrální uzliny
NX		Regionální mízní uzliny nelze hodnotit
N0		V regionálních mízních uzlinách nejsou metastázy
N1		Metastázy v regionálních mízních uzlinách
M1	**IVB**	Vzdálené metastázy
pTN		Odpovídá kategoriím T a N. Histologické vyġetŚení vzorkŢ z pánevní lymfadenektomie má zahrnovat 10 a více mízních uzlin

Zdroj: KLENER, Pavel a JiŚí VORLÍĻEK. *Klinická onkologie*

Př ÍLOHA Ļ. 6 ï OBRÁZKY

Obrázek ļ. 11: PŚehled orgánŢ moļ ového ústrojí

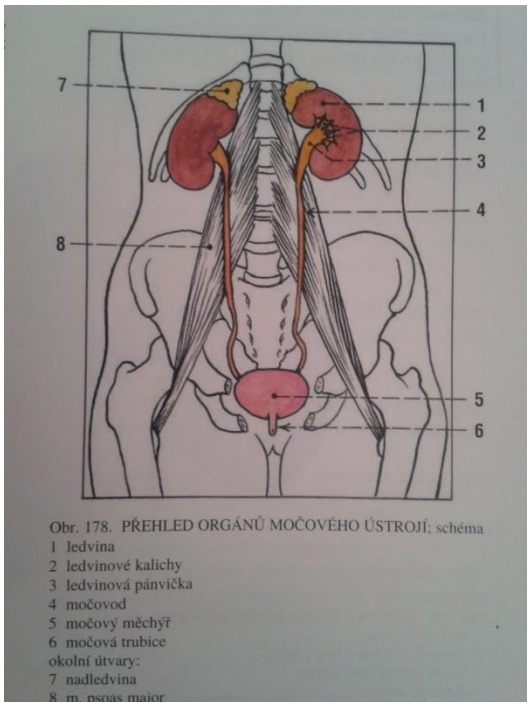

Obr. 178. PŘEHLED ORGÁNŮ MOČOVÉHO ÚSTROJÍ; schéma
1 ledvina
2 ledvinové kalichy
3 ledvinová pánvička
4 močovod
5 močový měchýř
6 močová trubice
okolní útvary:
7 nadledvina
8 m. psoas major

Zdroj: ĻIHÁK, Radomír. *Anatomie 2*. str. 247

Obrázek ļ. 12: PŚehled orgánŢ muǵského pohlavního ústrojí

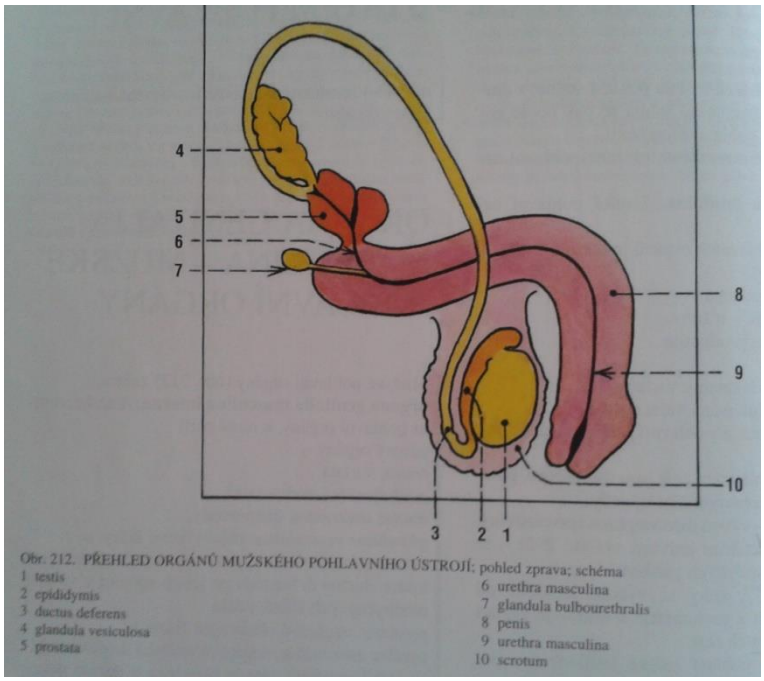

Obr. 212. PŘEHLED ORGÁNŮ MUŽSKÉHO POHLAVNÍHO ÚSTROJÍ; pohled zprava; schéma
1 testis
2 epididymis
3 ductus deferens
4 glandula vesiculosa
5 prostata
6 urethra masculina
7 glandula bulbourethralis
8 penis
9 urethra masculina
10 scrotum

Zdroj: ĻIHÁK, Radomír. *Anatomie 2*. str. 298

Obrázek ļ. 13: Orgány ģenského pohlavního ústrojí

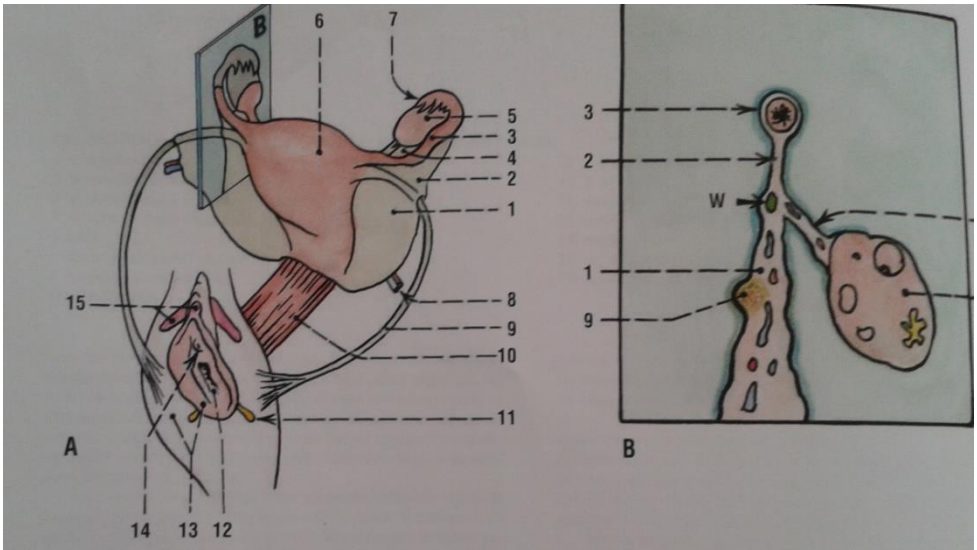

Obr. 243. LIGAMENTUM LATUM UTERI A ORGÁNY ŽENSKÉHO POHLAVNÍHO ÚSTROJÍ; schéma
A POHLED ZLEVA ZPŘEDU
B SAGITÁLNÍ ŘEZ znázorněný v obr. A; pohled zleva
1 lig. latum uteri
2 závěs vejcovodu – mesosalpinx
3 tuba uterina v mesosalpinx
4 závěs ovaria – mesovarium
5 ovarium
6 uterus v lig. latum – v mesometriu
7 abdominální ústí vejcovodu
8 a. et v. uterina
9 lig. teres uteri
10 stěna vaginy
11 glandula vestibularis major
12 vestibulum vaginae
13 labium pudendi majus et minus
14 ostium urethrae externum
15 clitoris
W – zbytek embryonálního Wolffova vývodu (viz str. 345)

Zdroj: ĻIHÁK, Radomír. *Anatomie 2*. str. 336

Obrázek ļ. 14: Karcinom ledvin

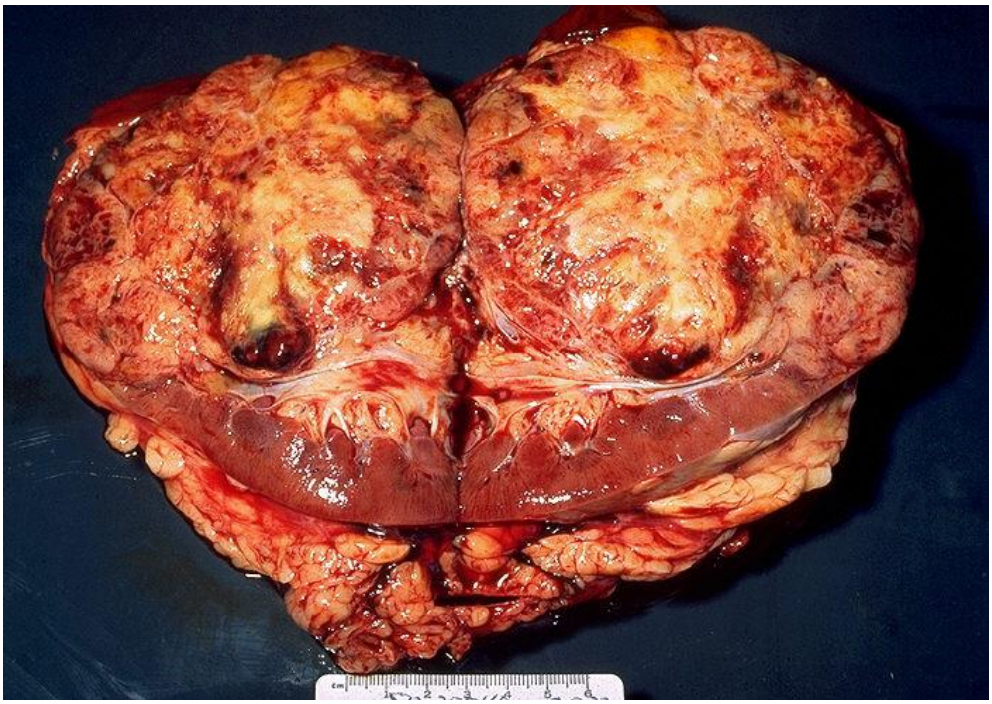

Zdroj: http://phil.cdc.gov/PHIL_Images/02071999/00004/20G0029_lores.jpg

Obrázek ļ. 15: Povrchový papilární nádor na vnitŚní straně stěny moļového měchýŚe

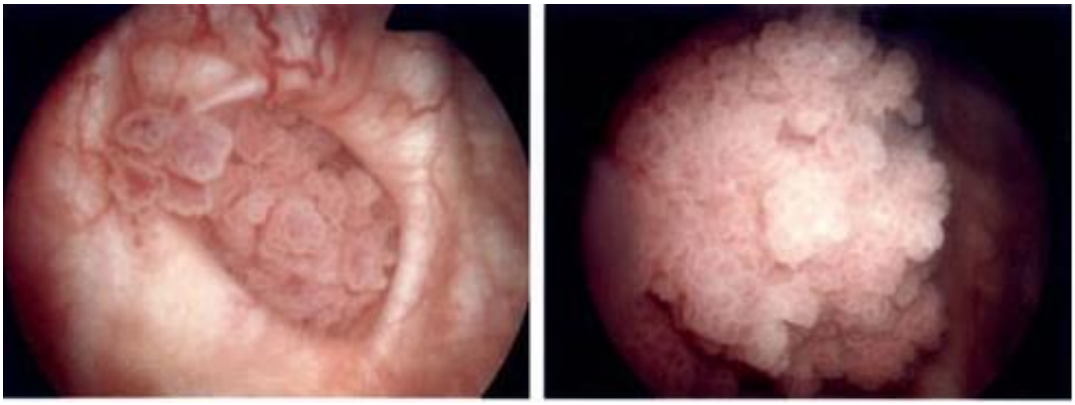

Zdroj: http://www.osel.cz/index.php?clanek=931

Obrázek ļ. 16: Karcinom prostaty

Zdroj: http://zdravi.e15.cz/clanek/sestra/karcinom-prostaty-459797

Obrázek ļ. 17: ř ez varletem vyplnĕným zhoubným nádorem

Zdroj: http://www.angis.cz/angis_revue/ar_clanek.php?CID=203

Obrázek ļ. 18: Spinocelulární karcinom dĕložního hrdla

Zdroj: http://www.flickr.com/photos/euthman/218889487/in/set-72057594114099781/

Obrázek ļ. 19: Karcinom dĕložního ļípku

Zdroj: http://www.asistentka.cz/node/13807

Obrázek ļ. 20: PET/CT

Zdroj: FN Lochotín

Obrázek ļ. 21: PET/CT akvizice, rekonstrukce

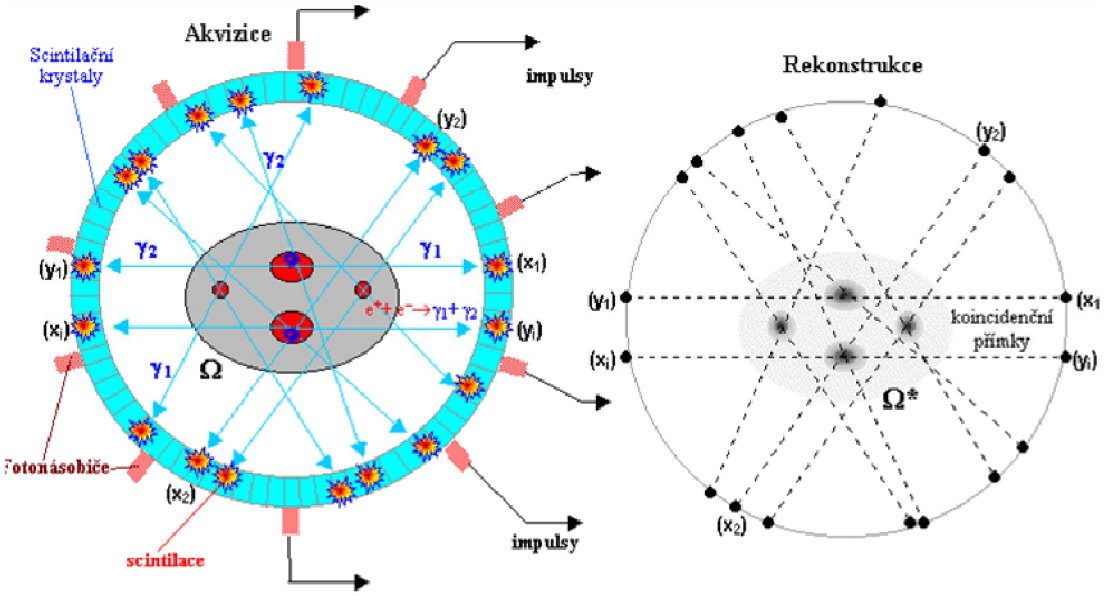

Zdroj: FN Lochotín